



Министерство здравоохранения Российской Федерации

Федеральное государственное бюджетное образовательное учреждение  
высшего образования  
«Рязанский государственный медицинский университет  
имени академика И.П. Павлова»  
Министерства здравоохранения Российской Федерации  
ФГБОУ ВО РязГМУ Минздрава России

Утверждено решением ученого совета  
Протокол № 1 от 01.09.2023 г

Фонд оценочных средств по дисциплине	«Терапевтическая стоматология»
Образовательная программа	Основная профессиональная образовательная программа высшего образования - программа специалитета по специальности 31.05.03 Стоматология
Квалификация	Врач-стоматолог
Форма обучения	Очная

Разработчик (и): Кафедра терапевтической и детской стоматологии

ИОФ	Ученая степень, ученое звание	Место работы (организация)	Должность
С.И. Бородовицина	К.м.н., доцент	ФГБОУ ВО РязГМУ Минздрава России	Заведующая кафедрой терапевтическо й и детской стоматологии
Г.С. Межевикина	К.м.н., доцент	ФГБОУ ВО РязГМУ Минздрава России	Доцент кафедры терапевтическо й и детской стоматологии
Л.С. Соловьёв		ФГБОУ ВО РязГМУ Минздрава России	Ассистент кафедры терапевтическо й и детской стоматологии

Рецензент (ы):

ИОФ	Ученая степень, ученое звание	Место работы (организация)	Должность
Л.Б. Филимонова	К.м.н., доцент	ФГБОУ ВО РязГМУ Минздрава России	Заведующая кафедрой хирургической стоматологии и челюстно-лицевой хирургии с курсом ЛОР-болезней
А.В. Гуськов	К.м.н., доцент	ФГБОУ ВО РязГМУ Минздрава России	Заведующий кафедрой ортопедической стоматологии и ортодонтии

Одобрено учебно-методической комиссией по специальности Стоматология

Протокол № 7 от 26.06. 2023 г.

Одобрено учебно-методическим советом.

Протокол № 10 от 27.06. 2023г.

**Фонды оценочных средств  
для проверки уровня сформированности компетенций (части компетенций) по  
итогам освоения дисциплины**

**1. Оценочные средства для текущего контроля успеваемости**

Примеры вопросов для устного собеседования:

1. Особенности механической обработки кариозных полостей при лечении кариеса.
  2. Стоматологические материалы при лечении кариеса зубов (для прокладок, временных и постоянных пломб). Особенности выбора, правила использования.
  3. Ошибки при лечении неосложненного кариеса зубов: причины возникновения, методы устранения и возможные осложнения.
  4. Классификация некариозных поражений зубов до прорезывания. Флюороз: этиология, клинические варианты, диагностика, методы лечения и профилактика.
  5. Классификация некариозных поражений зубов до прорезывания. Гипоплазия: этиология, клинические варианты, диагностика, методы лечения и профилактика.
  6. Виды наследственной патологии твердых тканей зубов. Несовершенный амелогенез: клинические варианты, дифференциальная диагностика, лечение
- Критерии оценки при собеседовании:

- Оценка "отлично" выставляется студенту, если он глубоко и прочно усвоил программный материал, исчерпывающе, последовательно, четко и логически стройно его излагает, умеет тесно увязывать теорию с практикой, свободно справляется с задачами, вопросами и другими видами применения знаний, причем не затрудняется с ответом при видоизменении заданий, использует в ответе материал монографической литературы, правильно обосновывает принятое решение, владеет разносторонними навыками и приемами выполнения практических задач.
- Оценка "хорошо" выставляется студенту, если он твердо знает материал, грамотно и по существу излагает его, не допуская существенных неточностей в ответе на вопрос, правильно применяет теоретические положения при решении практических вопросов и задач, владеет необходимыми навыками и приемами их выполнения.
- Оценка "удовлетворительно" выставляется студенту, если он имеет знания только основного материала, но не усвоил его деталей, допускает неточности, недостаточно правильные формулировки, нарушения логической последовательности в изложении программного материала, испытывает затруднения при выполнении практических работ.
- Оценка "неудовлетворительно" выставляется студенту, который не знает значительной части программного материала, допускает существенные ошибки, неуверенно, с большими затруднениями выполняет практические работы. Как правило, оценка "неудовлетворительно" ставится студентам, которые не могут продолжить обучение без дополнительных занятий по соответствующей дисциплине.

Примеры тем рефератов:

1. Современные методы коррекции цвета зубов. Причины изменения цвета твердых тканей зубов. Роль отбеливания в клинике эстетической стоматологии. Механизм отбеливания зубов. Классификация методов отбеливания: отбеливание в домашних условиях; в условиях стоматологического кабинета; с использованием энергии лазера; энергетическое отбеливание; депульпированных зубов; как часть комплексного стоматологического лечения.
2. Гиперестезия дентина (K03.80). Клиника, дифференциальная диагностика, современные методы лечения. Десенситайзеры, классификация, механизм действия, представители.

Кислотный некроз зубов (K03.8): этиология, клиника, дифференциальная диагностика, профилактика и лечение.

3. Клиника, патологическая анатомия, дифференциальная диагностика и протокол лечение кариеса дентина.

4. Понятие о системе макроканала. Типы корневых каналов в однокорневых зубах. Виды верхушек корня зуба. Понятие о физиологических сужениях корневого канала.

5. Определение периодонта. Гистологическое строение периодонта. Кровоснабжение периодонта. Иннервация периодонта. Функции периодонта.

6. Понятие эндодонта. Анатомо-топографические особенности строения полостей постоянных зубов. Правила создания эндодонтического доступа.

7. Общее строение эндодонтического инструмента. Стандартизация инструментария.

8. Классификация эндодонтических инструментов по Кирсону в модификации Боровского Е.В. Инструменты для расширения устьев корневых каналов.

Критерии оценки реферата:

- Оценка «отлично» выставляется, если реферат соответствует всем требованиям оформления, представлен широкий библиографический список. Содержание реферата отражает собственный аргументированный взгляд студента на проблему. Тема раскрыта всесторонне, отмечается способность студента к интегрированию и обобщению данных первоисточников, присутствует логика изложения материала. Имеется иллюстративное сопровождение текста.

- Оценка «хорошо» выставляется, если реферат соответствует всем требованиям оформления, представлен достаточный библиографический список. Содержание реферата отражает аргументированный взгляд студента на проблему, однако отсутствует собственное видение проблемы. Тема раскрыта всесторонне, присутствует логика изложения материала.

- Оценка «удовлетворительно» выставляется, если реферат не полностью соответствует требованиям оформления, не представлен достаточный библиографический список. Аргументация взгляда на проблему не достаточно убедительна и не охватывает полностью современное состояние проблемы. Вместе с тем присутствует логика изложения материала.

- Оценка «неудовлетворительно» выставляется, если тема реферата не раскрыта, отсутствует убедительная аргументация по теме работы, использовано не достаточное для раскрытия темы реферата количество литературных источников.

**2. Оценочные средства для промежуточной аттестации по итогам освоения дисциплины**

**Форма промежуточной аттестации в 3,4,5,6,7 семестре - зачет, в 9 семестре - экзамен.**

**Порядок проведения промежуточной аттестации**

Экзамен проводится по билетам в форме устного собеседования. Студенту достается экзаменационный билет путем собственного случайного выбора и предоставляется 45 минут на подготовку. Защита готового решения происходит в виде собеседования, на что отводится 20 минут (I).

Экзаменационный билет содержит четыре вопроса (теоретические и практические)(II).

Критерии выставления оценок (III):

- Оценка «отлично» выставляется, если студент показал глубокое полное знание и усвоение программного материала учебной дисциплины в его взаимосвязи с другими дисциплинами и с предстоящей профессиональной деятельностью, усвоение

основной литературы, рекомендованной рабочей программой учебной дисциплины, знание дополнительной литературы, способность к самостоятельному пополнению и обновлению знаний.

– Оценки «хорошо» заслуживает студент, показавший полное знание основного материала учебной дисциплины, знание основной литературы и знакомство с дополнительной литературой, рекомендованной рабочей программой, способность к пополнению и обновлению знаний.

– Оценки «удовлетворительно» заслуживает студент, показавший при ответе на экзамене знание основных положений учебной дисциплины, допустивший отдельные погрешности и сумевший устранить их с помощью преподавателя, знакомый с основной литературой, рекомендованной рабочей программой.

– Оценка «неудовлетворительно» выставляется, если при ответе выявились существенные пробелы в знаниях студента основных положений учебной дисциплины, неумение даже с помощью преподавателя сформулировать правильные ответы на вопросы экзаменационного билета.

#### **Процедура проведения и оценивания зачета**

Зачет – результат промежуточной аттестации за 3,4,5,6,7,8 семестры, не являющиеся завершающими изучение дисциплины «*Терапевтическая стоматология*», оценивается как средний балл, рассчитанный как среднее арифметическое значение за все рубежные контроли семестра (учитываются только положительные результаты).

**Фонды оценочных средств  
для проверки уровня сформированности компетенций (части компетенций)  
для промежуточной аттестации по итогам освоения дисциплины**

**ОПК-2**

Способен анализировать результаты собственной деятельности для предотвращения профессиональных ошибок

**1) Типовые задания для оценивания результатов сформированности компетенции на уровне «Знать» (воспроизводить и объяснять учебный материал с требуемой степенью научной точности и полноты):**

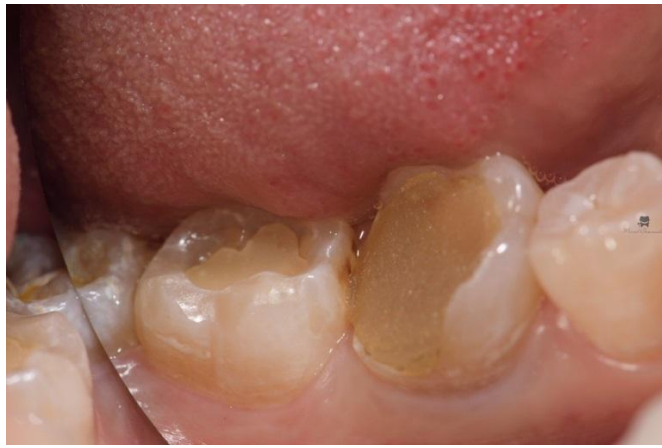– контрольные вопросы для индивидуального собеседования или письменной работы.

- Виды, условия, формы, порядки оказания медицинской стоматологической помощи.
- Должностные обязанности и права врача по оказанию стоматологической и неотложной медицинской помощи. Профессиональный стандарт.
- Профессиональная этика и деонтологические аспекты лечебно-профилактической работы врача-стоматолога. Медицинская документация. Порядок предоставления медицинской документации.
- Требования и правила получения информированного добровольного согласия пациента на диагностические и лечебные процедуры.
- Возможные ошибки и осложнения в диагностике и лечении кариеса зубов (общие).
- Ошибки и осложнения при диагностике и лечении кариеса зубов (местные).
- Ошибки и осложнения при лечении заболеваний пульпы и периапикальных тканей во время проведения анестезии.
- Ошибки и осложнения при лечении заболеваний пульпы и периапикальных тканей: на этапе диагностики, на этапе создания доступа к полости зуба, на этапе инструментальной обработки, ирригации, obturации.

**2) Типовые задания для оценивания результатов сформированности компетенции на уровне «Уметь» (решать типичные задачи на основе воспроизведения стандартных алгоритмов решения):**

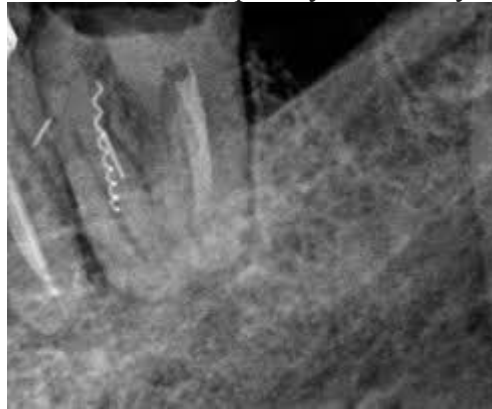
- решение ситуационных задач

Больной Г., 35 лет, жалобы на сильные ноющие боли в зубе на нижней челюсти справа, усиливающиеся в ночное время. Из анамнеза: зуб лечен по поводу кариеса дентина 8 дней назад. В процессе лечения произошло вскрытие полости зуба, была наложена лечебная паста, поставлена герметическая повязка. Пациенту было рекомендовано явиться через 3 недели. Объективно: 46-герметическая повязка сохранена, перкуссия безболезненна, реакция на холодное резко болезненна.



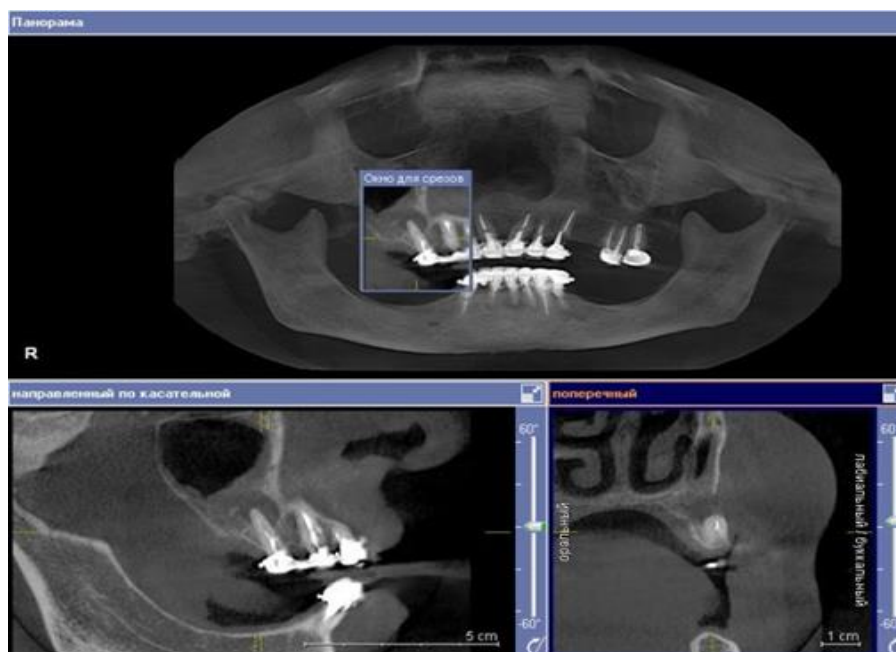1. Дайте оценку лечению, проводившемуся в первое посещение.

Больной А., 50 лет, обратился с жалобой на выпадение пломбы в зубе на нижней челюсти слева. Со слов пациента пломба выпала во время удаления зуба 3.7 около недели назад.



1. Опишите возможные варианты извлечения отломков.

Больной А., 50 лет, жалуется на периодически возникающие боли в зубе на верхней челюсти справа, которые возникают при ходьбе и физической нагрузке. При обследовании пальпация в области проекции верхушки корня зуба 1.5 болезненно. Зуб ранее лечен по поводу пульпита.



1. Опишите возможные причины, приведшие к возникновению заболевания.

**3) Типовые задания для оценивания результатов сформированности компетенции на уровне «Владеть» (решать сложные задачи на основе приобретенных знаний, умений и навыков, с их применением в нетипичных ситуациях, формируется в процессе практической деятельности):**

**Практические задания:**

- Установите предварительный диагноз на основании результатов лабораторного и инструментального обследования пациента;
- Сформируйте критерии направления пациента на дополнительное обследование и к врачам-специалистам;
- Установите развернутый клинический диагноз пациенту;

**ПК-1**

Способен к проведению диагностики у детей и взрослых со стоматологическими заболеваниями, установлению диагноза

**1) Типовые задания для оценивания результатов сформированности компетенции на уровне «Знать» (воспроизводить и объяснять учебный материал с требуемой степенью научной точности и полноты):**

– контрольные вопросы для индивидуального собеседования или письменной работы.

- Теории возникновения кариеса зубов
- Этапы, принципы препарирования кариозных полостей.
- Особенности препарирования кариозных полостей по Блэку.
- Современные представления о препарировании кариозных полостей.
- Этиопатогенез, патологическая анатомия кариеса зубов.
- Клиническая картина, дифференциальная диагностика кариеса эмали (K02.0)



- Клиническая картина, дифференциальная диагностика кариеса дентина (K02.1)
- Клиническая картина кариеса цемента (K02.2) и приостановившегося кариеса (K02.3)
- Патологическая анатомия, клиника, дифдиагностика и лечение кариеса в стадии пятна.
- Диагностика кариеса зубов и некариозных поражений (опрос, осмотр, витальное окрашивание, ЭОД, трансиллюминация).
- Классификация кариеса зубов (МКБ 10, Боровского–Леуса, топографическая)
- Анатомо-топографические особенности боковой группы зубов, воспроизводимые в реставрациях.
- Анатомо-топографические особенности передней группы зубов, воспроизводимые в реставрациях.
- Возможные ошибки и осложнения в диагностике и лечении кариеса зубов (общие).
- Ошибки и осложнения при диагностике кариеса зубов (местные).
- Флюороз (K00.30). Этиология, клиника, дифференциальная диагностика, лечение.
- Гипоплазия эмали (K00.4). Этиология, клиника, дифференциальная диагностика, лечение.
- Кислотный некроз зубов (K03.8): Этиология, клиника, дифференциальная диагностика, лечение.
- Изменения эмали обусловленные облучением (K03.81). Этиология, клиника, дифференциальная диагностика, лечение.
- Этиология, клиника, дифференциальная диагностика, лечение гиперестезии твердых тканей зуба
- Вывих: классификация, клиника, дифференциальная диагностика, лечение.
- Этиология, клиника, дифференциальная диагностика, лечение повышенной стираемости твердых тканей зубов.
- Этиология, клиника, дифференциальная диагностика, лечение клиновидного дефекта.
- Этиология, клиника, дифференциальная диагностика, лечение несовершенного дентиногенеза (K 00.51)
- Мраморная болезнь. Этиология, клиника, дифференциальная диагностика, лечение.
- Незавершенный амелогенез (K00.50). Этиология, патологическая анатомия, клиника, лечение.
- Медикаментозные поражения твердых тканей зубов до прорезывания. Этиология, патогенез, клиника, дифференциальная диагностика.
- Медикаментозные поражения твердых тканей зубов после прорезывания. Этиология, клиника, дифференциальная диагностика, лечение.
- Строение пульпы зуба. Функции. Архитектоника. Клеточный состав пульпы зуба. Иннервация и васкуляризация пульпы зуба.
- Классификация пульпитов.
- Понятие асептики и антисептики. Дезинфекция. Стерилизация. Этапы обработки стоматологического инструментария.
- Понятие о системе макроканала. Типы корневых каналов в однокорневых зубах. Виды верхушек корня зуба. Понятие о физиологических сужениях корневого канала.
- Определение периодонта. Гистологическое строение периодонта. Кровоснабжение периодонта. Иннервация периодонта. Функции периодонта.

- Понятие эндодонта. Анатомо-топографические особенности строения полостей постоянных зубов. Правила создания эндодонтического доступа.
- Определение пульпита. Этиология пульпита.
- Патогенез острого пульпита.
- Патогенез хронического пульпита.
- Патофизиология различных форм пульпита.
- Понятие пульпита. Классификация пульпита: по этиологическому фактору, по Е.Е.Платонову, по МКБ-10.
- Клиника острого пульпита К04.01 (острый очаговый пульпит).
- Клиника гнойного пульпита К04.02 (острый диффузный пульпит).
- Клиника хронического пульпита К04.03 (хронический фиброзный пульпит).
- Клиника некроза пульпы К04.1 (хронический гангренозный пульпит).
- Клиника хронического гиперпластического пульпита К04.05.
- Клиника пульпита неуточненного К04.09 (обострение хронического пульпит).
- Дифференциальная диагностика острого пульпита.
- Дифференциальная диагностика гнойного пульпита.
- Дифференциальная диагностика хронического пульпита.
- Дифференциальная диагностика некроза пульпы.
- Дифференциальная диагностика хронического гиперпластического пульпита.
- Дифференциальная диагностика пульпита неуточненного.
- Понятие периодонтита. Этиология периодонтита.
- Патогенез периодонтита.
- Классификация периодонтита: по И.Г.Лукомскому, по МКБ-С-3.
- Клиника острого апикального периодонтита пульпарного происхождения К04.4.
- Клиника хронического апикального периодонтита К04.5.
- Клиника периапикального абсцесса со свищем К04.6.
- Клиника периапикального абсцесса без свища К04.7.
- Дифференциальная диагностика острого апикального периодонтита пульпарного происхождения.
- Дифференциальная диагностика хронического апикального периодонтита.
- Дифференциальная диагностика периапикального абсцесса со свищем.
- Дифференциальная диагностика периапикального абсцесса без свища.
- Рентгенологическая диагностика и картина при периодонтите.
- Хронический очаг одонтогенной инфекции. Клиника, диагностика.
- Патофизиология различных форм периодонтита.
- Понятие о пародонтальном комплексе, функции и строение пародонта.
- Зубодесневая борозда, ее строение, функции и роль в развитии заболеваний пародонта.
- Современные представления об этиопатогенезе заболеваний пародонта. Классификации болезней пародонта (МКБ-10 и др.). Факторы риска.
- Особенности обследования пациентов с патологией пародонта.
- Протокол осмотра пародонтологического больного. Методы индексной оценки а) тяжести гингивита, б) гигиенического состояния полости рта.
- Дополнительные методы диагностики: внутривидеовизиография, ортопантомография, компьютерная томография, др. аппаратные методы обследования.
- Дополнительные методы диагностики: исследование состояния сосудов десны, стоматоскопия, капилляроскопия, лабораторные исследования –

исследование количественного и качественного состава десневой жидкости, микробиологическое и гистологическое исследования.

- Острый гингивит (K05.0) Роль местных и общих факторов в этиологии гингивита. Распространенность, клиника, дифференциальная диагностика, лечение.
- Хронический гингивит (K05.1) Роль местных и общих факторов в этиологии гингивита. Распространенность, клиника, дифференциальная диагностика, лечение.
- Гингивит язвенный (A69.10). Роль местных и общих факторов в этиологии гингивита. Распространенность, клиника. Дифференциальная диагностика, лечение.
- Гиперпластический гингивит (K06.1) Роль местных и общих факторов в развитии гипертрофии десны. Распространенность, клиника, дифференциальная диагностика, лечение.
- Пародонтит. Классификация, этиология, патогенез, патоморфология.
- Клиника, дифференциальная диагностика различных форм пародонтита.
- Пародонтоз (K05.6), этиология, патогенез, патоморфология, клиника, дифференциальная диагностика, лечение.
- Рецессия десны (K06.0), этиология, патогенез, патоморфология, клиника, дифференциальная диагностика, лечение.
- Заболевания пародонта с прогрессирующим лизисом пародонта. (K05.5) Этиология, патогенез, патоморфология, клиника, дифференциальная диагностика, лечение.
- Идиопатические заболевания пародонта. Этиология, патогенез, патоморфология, клиника, дифференциальная диагностика, лечение.
- Опухолеподобные заболевания пародонта. Этиология, патогенез, патоморфология, клиника, дифференциальная диагностика, лечение.

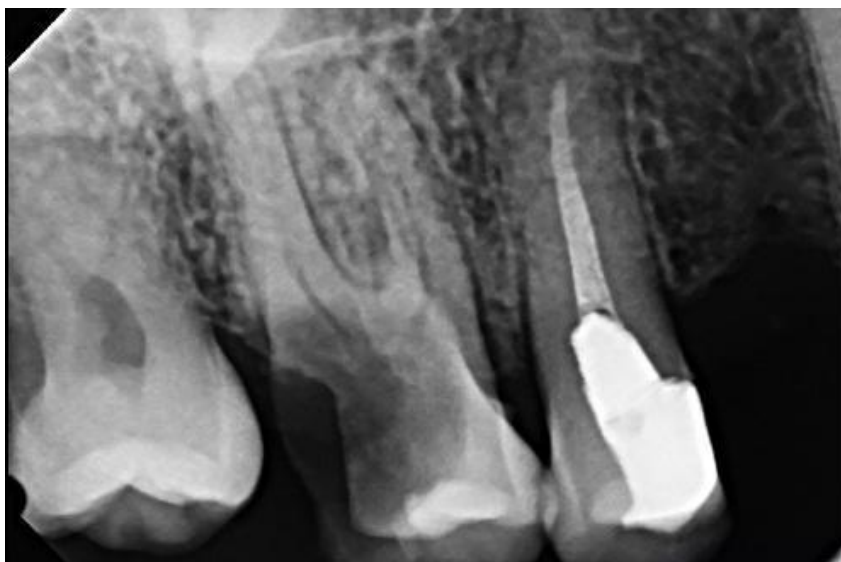**2) Типовые задания для оценивания результатов сформированности компетенции на уровне «Уметь» (решать типичные задачи на основе воспроизведения стандартных алгоритмов решения):**

Перечень навыков:

- При осмотре полости рта оценивает состояние десен, слизистой языка, неба, щек, зева, глотки, зубов, прикус.
- Используя перкуссию, исследуют периодонт, а применяя пальпацию, определяют болезненность тканей и судят об увеличении лимфатических узлов.
- При осмотре обращают внимание на особенности слизистой оболочки полости рта в различных участках, фиксируя внимание на факторах, играющих определенную роль в нормальной жизнедеятельности слизистой оболочки (слюна, микрофлора полости рта, гликоген, васкуляризация, иннервация).

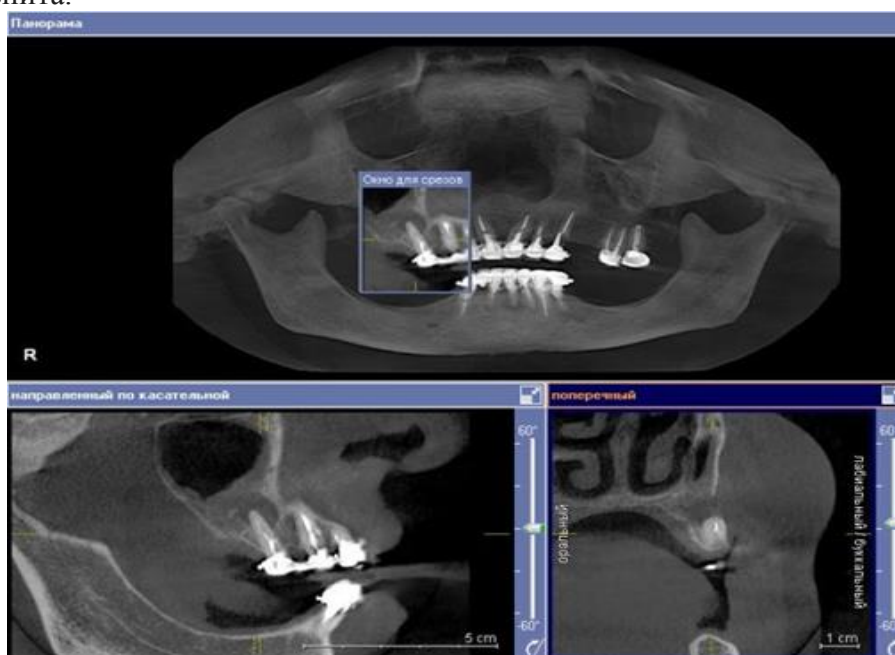-решение ситуационных задач

Больной А., 50 лет, жалуется на длительные ноющие боли в зубе на верхней челюсти справа, которые возникают при перемене температуры окружающей среды и во время приема пищи. При обследовании на дистальной поверхности зуба 1.6 обнаружена глубокая кариозная полость. Зондирование дна резко болезненно в одной точке. Электровозбудимость пульпы - 50 мкА.



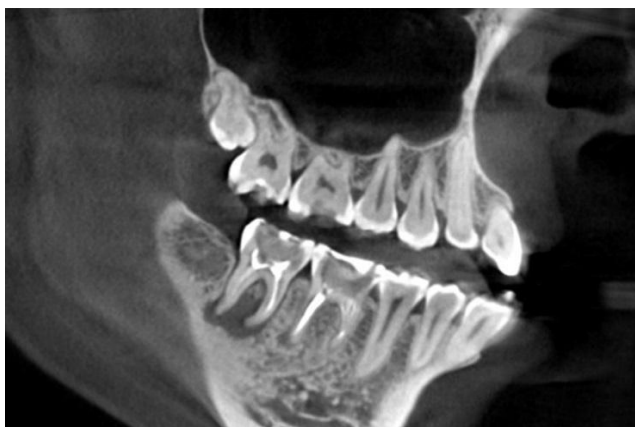1. Поставьте диагноз. Подтвердите диагноз данными из условий задачи.
2. Проведите обследование, назначьте дополнительные методы.

Больной А., 50 лет, жалуется на периодически возникающие боли в зубе на верхней челюсти справа, которые возникают при ходьбе и физической нагрузке. При обследовании пальпация в области проекции верхушки корня зуба 1.6 болезненно. Зуб ранее лечен по поводу пульпита.



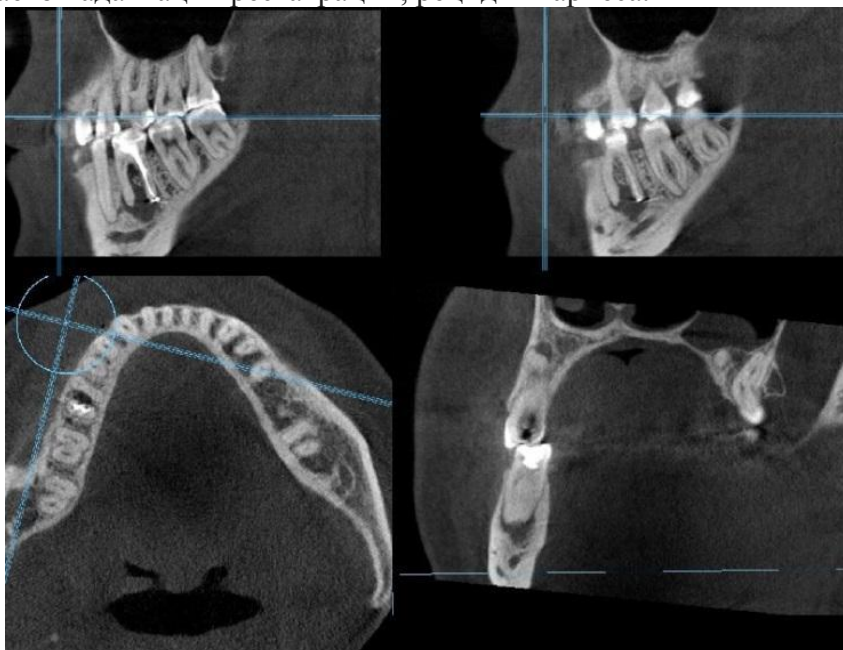1. Поставьте диагноз. Подтвердите диагноз данными из условий задачи.
2. Проведите обследование, назначьте дополнительные методы.

Больной А., 28 лет, жалуется на боль при накусывании в зубе на нижней челюсти справа, невозможность приема пищи. Жалобы данного характера беспокоят в течение 2 дней. Со слов пациента, зуб ранее лечен по поводу пульпита около 3 лет назад.



1. Поставьте диагноз. Подтвердите диагноз данными из условий задачи.
2. Проведите обследование, назначьте дополнительные методы.

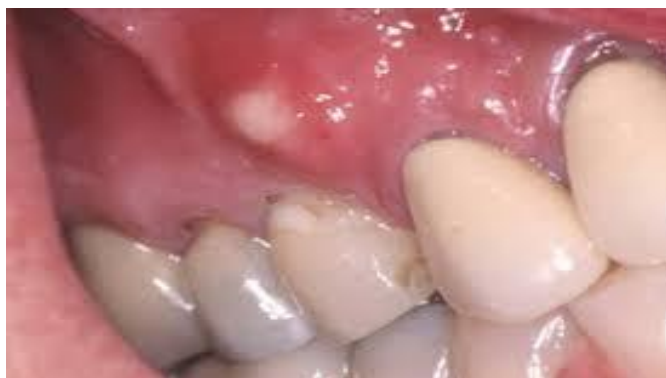Больной А., 35 лет, жалуется на периодические боли в зубе на нижней челюсти слева, которые возникают при приеме жесткой пищи. Проведена компьютерная томография. Объективно: зуб 3.6 ранее лечен по поводу пульпита, обширная композитная реставрация, нарушение краевой адаптации реставрации, рецидив кариеса.



1. Поставьте диагноз. Подтвердите диагноз данными из условий задачи.
2. Проведите обследование, назначьте дополнительные методы.

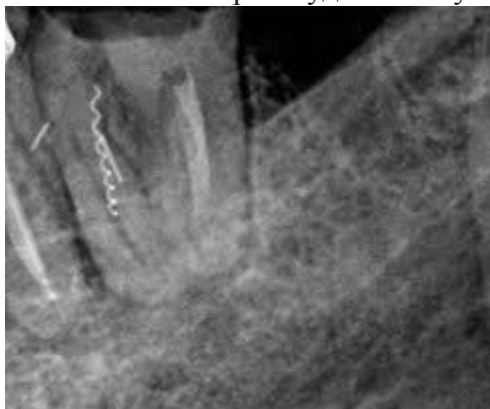
Пациент А., 40 лет обратился с жалобами на наличие кариозной полости в 14 зубе, чувство неловкости, слабую болезненность при накусывании. Анамнез: зуб ранее лечен по поводу кариеса. Через месяц появились боли при накусывании и свищ на десне с отделяемым. Затем пломба выпала и выделение из свища прекратилось. На месте свища образовался рубец.

Объективно: на жевательной поверхности 14 зуба глубокая кариозная полость. Полость зуба вскрыта, зондирование устьев корневых каналов безболезненно, на десне в области 14 зуба имеется рубец от свища. Рентгенограмма: в области верхушек корней очаг деструкции костной ткани без четких границ, размером 3x4 мм.



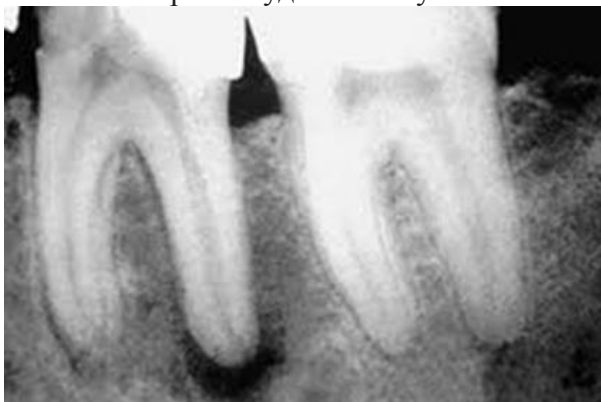1. Поставьте диагноз. Проведите обследование, назначьте дополнительные методы.
2. Дифференциальная диагностика.

Больной А., 50 лет, обратился с жалобой на выпадение пломбы в зубе на нижней челюсти слева. Со слов пациента пломба выпала во время удаления зуба 3.7 около недели назад.



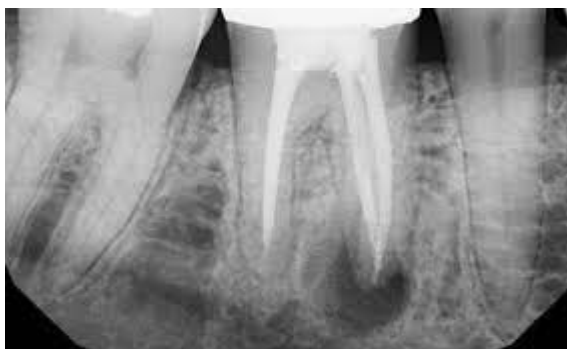1. Поставьте диагноз. Подтвердите диагноз данными из условий задачи.
2. Проведите обследование, назначьте дополнительные методы.

Больной А., 26 лет, жалуется на сильные боли в зубе на нижней челюсти слева, которые возникают при приеме пищи и накусывании на зуб. При обследовании на дистальной поверхности зуба 3.6 обширная старая реставрация, нарушение краевой адаптации. Перкуссия резко болезненна. Электровозбудимость пульпы - 120 мкА.



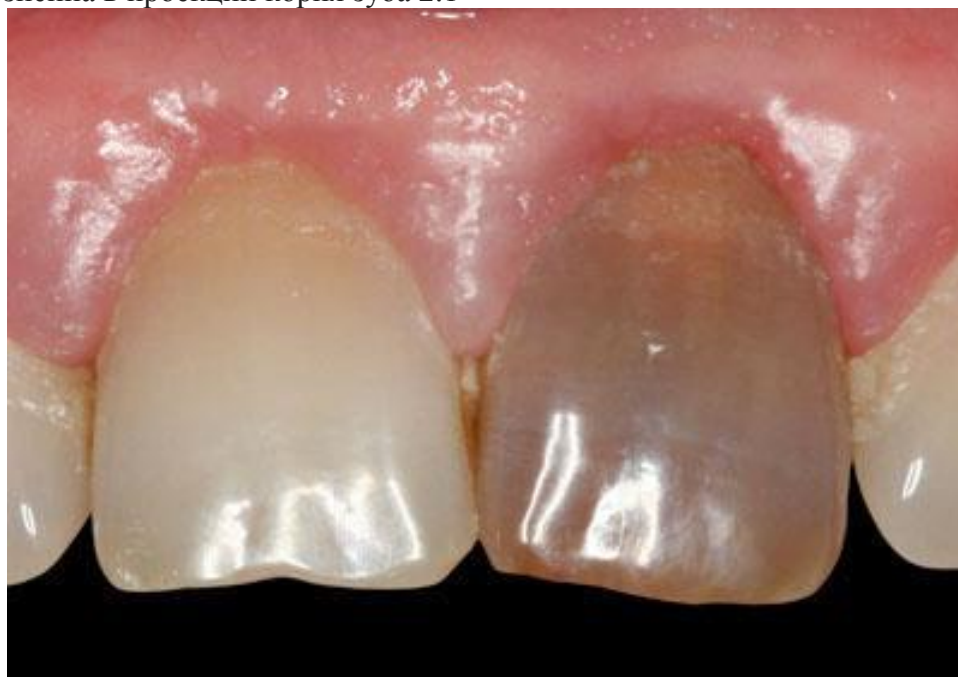1. Поставьте диагноз. Подтвердите диагноз данными из условий задачи.
2. Проведите обследование, назначьте дополнительные методы.

Больной А., 26 лет, жалуется на дискомфорт в зубе на нижней челюсти справа, которые возникают периодически при приеме пищи. Зуб покрыт коронкой. Со слов пациента зуб лечен 5 лет назад.



1. Поставьте диагноз. Подтвердите диагноз данными из условий задачи.
2. Проведите обследование, назначьте дополнительные методы.

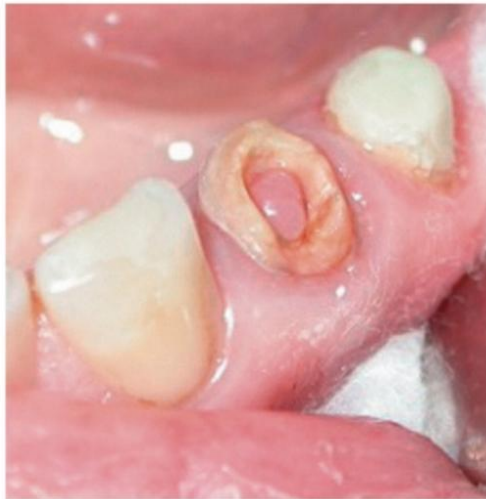Больной А., 26 лет, жалуется на дискомфорт в зубе на верхней челюсти в переднем отделе, эстетический недостаток. Со слов пациента зуб лечен 3 года назад. Объективно: пальпация слабоболезненна в проекции корня зуба 2.1



1. Поставьте диагноз. Подтвердите диагноз данными из условий задачи.
2. Проведите обследование, назначьте дополнительные методы.

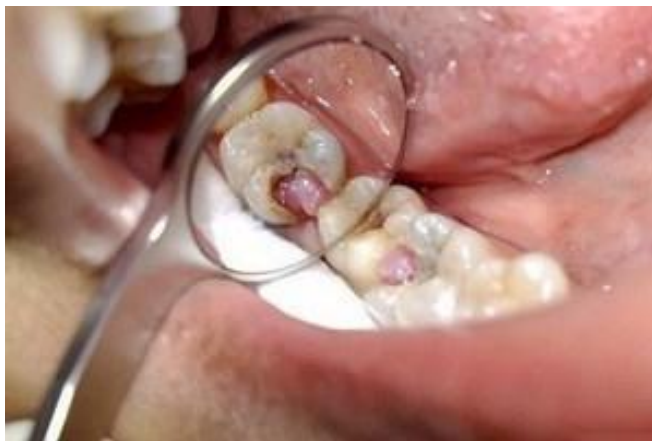Больной А., 25 лет, жалуется на дискомфорт при приеме пищи в зубе на нижней челюсти слева. Объективно: зуб разрушен на 50% , реакция на холодное отрицательна.





1. Поставьте диагноз. Подтвердите диагноз данными из условий задачи.
2. Проведите обследование, назначьте дополнительные методы.

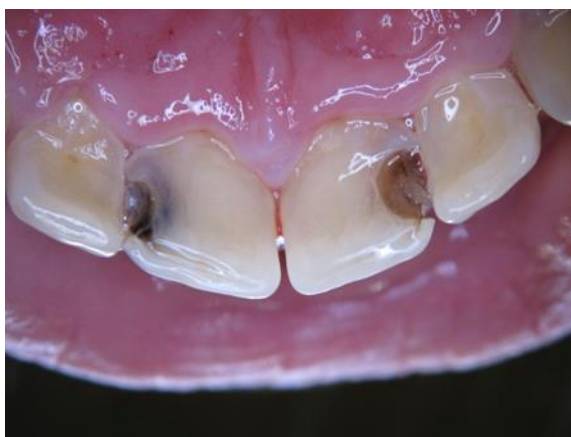Больной З., 18 лет, предъявляет жалобы на разрастание ткани в 4.6 зубе, боли и кровоточивость при приеме пищи. Объективно: на медиальной поверхности 4.6 зуба глубокая кариозная полость, заполненная грануляционной тканью, при зондировании образование кровоточит, болезненное.



1. Поставьте диагноз. Подтвердите диагноз данными из условий задачи.
2. Проведите обследование, назначьте дополнительные методы.

Больной К., 32 года, обратился с жалобами на кратковременные боли при приеме сладкой пищи, наличие кариозных полостей в зубах на верхней челюсти.

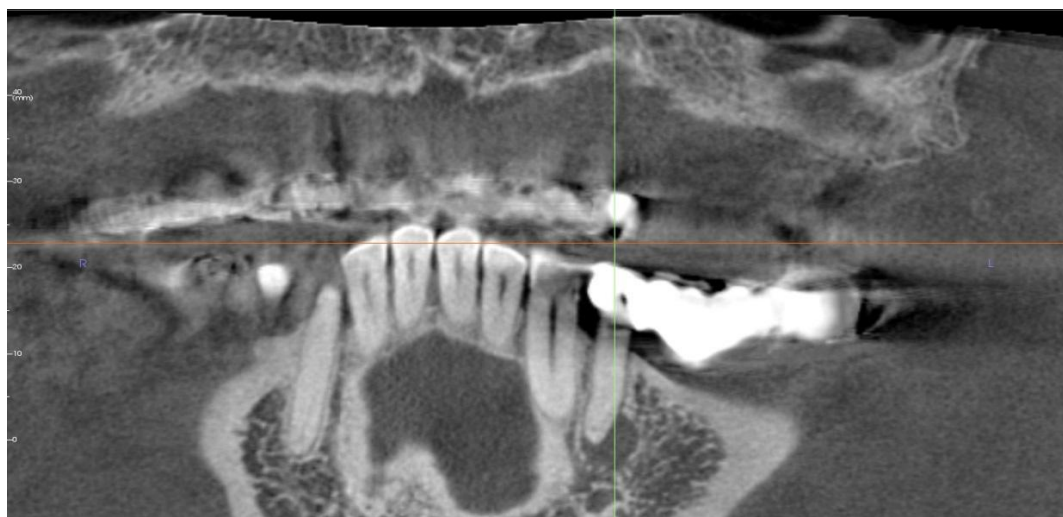




Анамнез: зубы ранее лечены по поводу кариеса, пломбы выпали около 3 месяцев назад.  
Объективно: на апроксимально-дистальной поверхности 1.1, 2.1- глубокая кариозная полость. Полость зуба не вскрыта. Дно кариозной полости размягчено. Зондирование дна кариозной полости болезненно. Реакция на холодное кратковременная, болезненная. ЭОД - 6 мкА.

- 1.Поставьте диагноз.Подтвердите диагноз данными из условий задачи.
- 2.Проведите обследование, назначьте дополнительные методы.

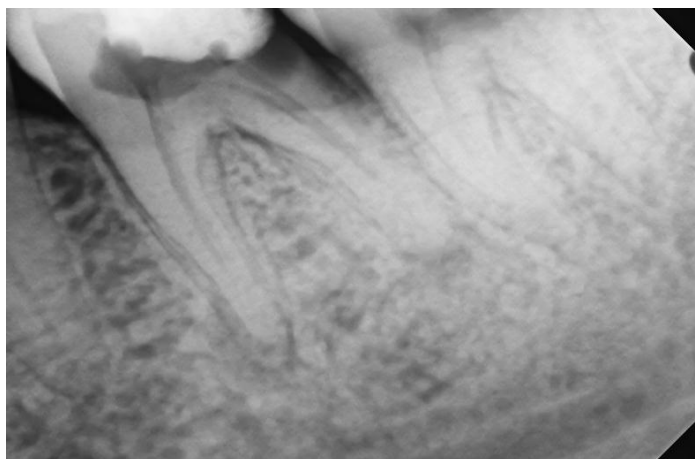
Больной З., 37 лет, предъявляет жалобы на периодически возникающую боль в зубе под мостовидным протезом, боль усиливается при приеме пищи. В течение последних 2х суток боль усилилась. Объективно: 34-37- мостовидный протез, пальпация в области проекции верушки 34 зуба болезненна, перкуссия слабо болезненна.



- 1.Поставьте диагноз.Подтвердите диагноз данными из условий задачи.
- 2.Опишите рентгенограмму.

Больной З., 37 лет, явился с целью продолжения лечения зуба 36 по поводу периодонтита. Из анамнеза: зуб 3 недели назад лечен по поводу острого периодонтита, в корневых каналах был оставлен дезинфектант, наложена герметическая повязка. Были даны рекомендации

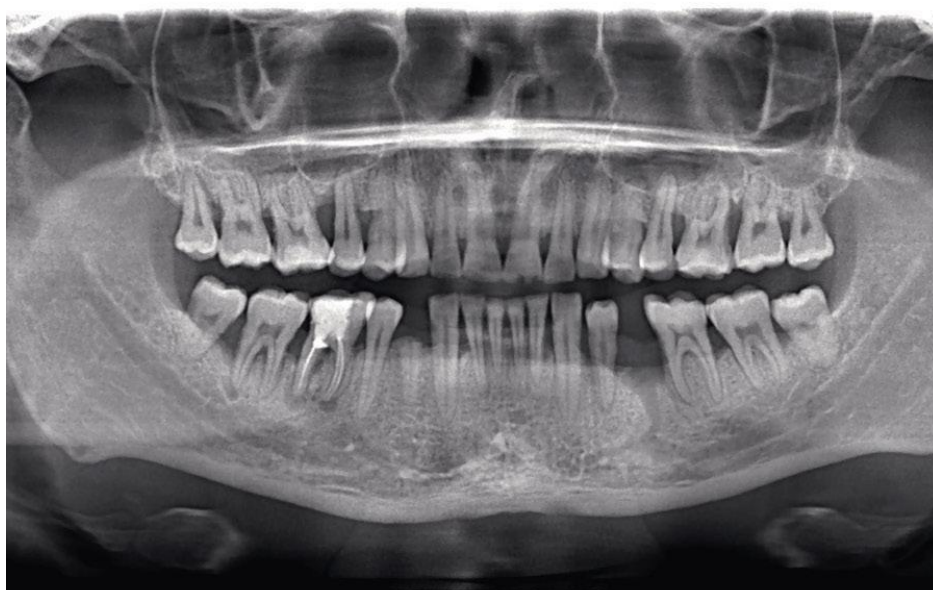явиться через 3 дня и назначена антибиотикотерапия. Объективно: герметическая повязка частично сохранена, перкуссия безболезненна.



1. Поставьте диагноз. Подтвердите диагноз данными из условий задачи.

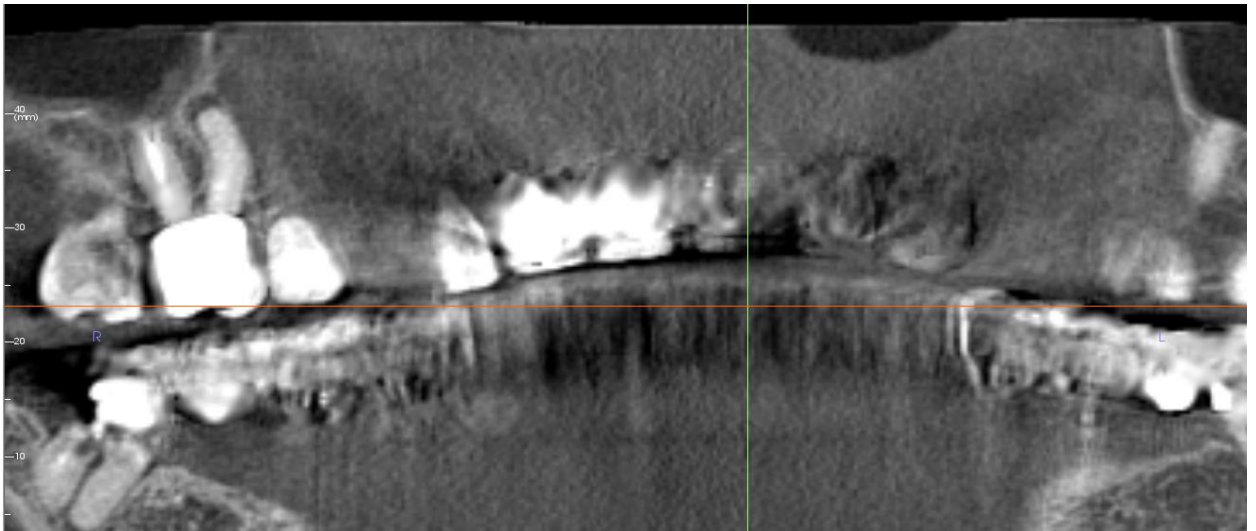
Больной Г., 28 лет, жалобы на подвижность зубов, кровоточивость десен при чистке зубов. Из анамнеза: жалобы данного характера появились в 18 лет. Объективно: подвижность зубов 2-3 степени, пародонтальные карманы 6-8 мм. Зубного налета не много, наддесневой зубной камень определяется в незначительном количестве.

x



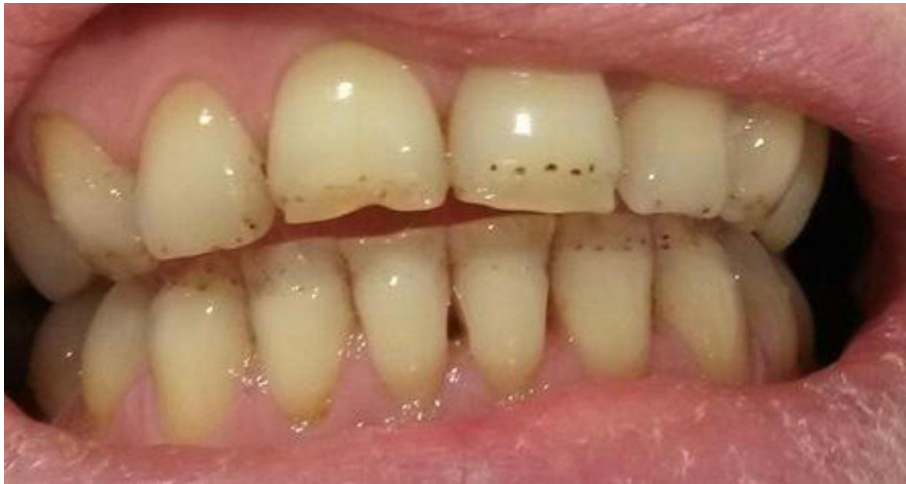1. Поставьте диагноз. Подтвердите диагноз данными из условий задачи.  
2. Опишите возможные причины данной патологии.

Больной Г., 27 лет, жалобы на периодически возникающую боль от горячего в зубе на верхней челюсти справа. Из анамнеза: зуб 16 ранее лечен. На РКГ обнаружен очаг деструкции костной ткани округлой формы диаметром 2 мм. Объективно: старая пломба, нарушение краевой адаптации реставрации.



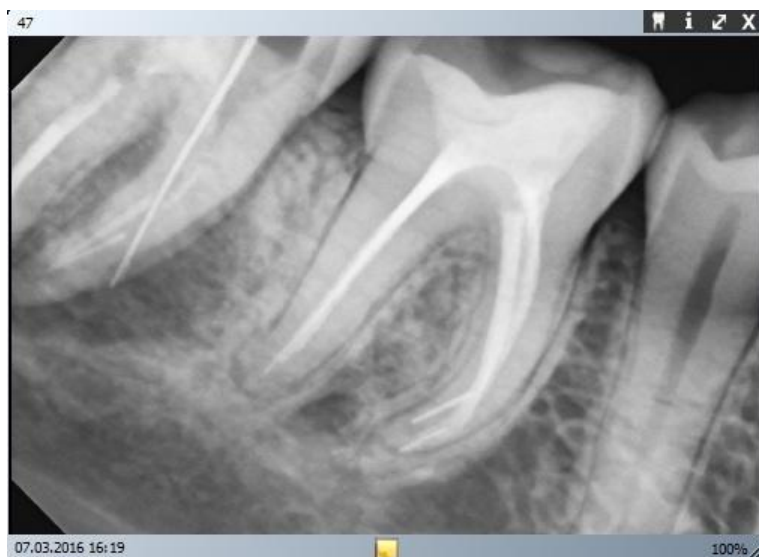1. Поставьте диагноз. Подтвердите диагноз данными из условий задачи.
2. Опишите возможные причины возникновения данных изменений.

Больная С., 26 лет, жалобы на эстетический недостаток зубов. Из анамнеза: в детстве часто болела инфекционными заболеваниями, зубы прорезались уже с дефектами.



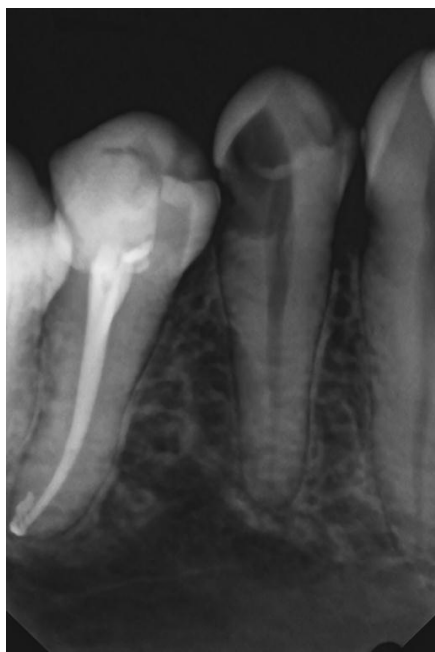1. Поставьте диагноз. Подтвердите диагноз данными из условий задачи.
2. Составьте план лечения.

Больная С., 26 лет, жалобы на периодические боли при жевании в зубе на нижней челюсти справа. Из анамнеза: зуб 47 ранее лечен по поводу хронического пульпита. Объективно: старая пломба, перкуссия слабо болезненна. На рентгенограмме очаг деструкции костной ткани с нечеткими контурами в области медиального корня. В процессе распломбирования корневого канала произошла перфорация стенки канала.



1. Поставьте диагноз. Подтвердите диагноз данными из условий задачи.
2. Опишите рентгенологическую картину.

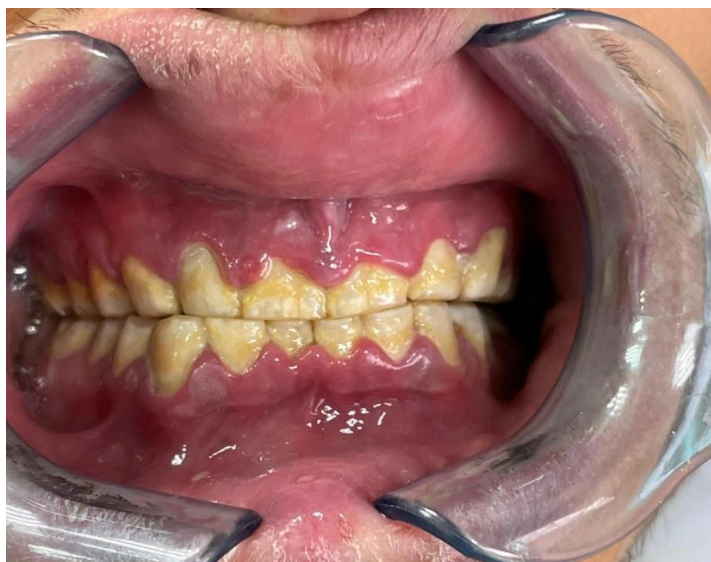Больная С., 26 лет, жалобы на периодические боли в зубе на нижней челюсти справа. Объективно: на дистальной поверхности зуба 44 глубокая кариозная полость, выполненная размягченным пигментированным дентином, сообщающаяся с полостью зуба.



1. Поставьте диагноз. Подтвердите диагноз данными из условий задачи.
2. Опишите рентгенологическую картину.

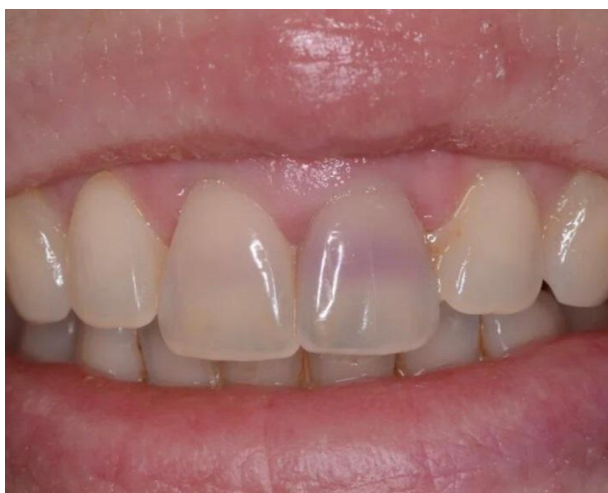Больная С., 28 лет, жалобы на невозможность приема пищи, гнилостный запах изо рта. Из анамнеза: находилась на отдыхе в палатках, зубы чистила не регулярно и перенесла ОРВИ 2 недели назад. Объективно: обильный мягкий налет, десны кровоточат при зондировании, покрыты сероватым налетом.





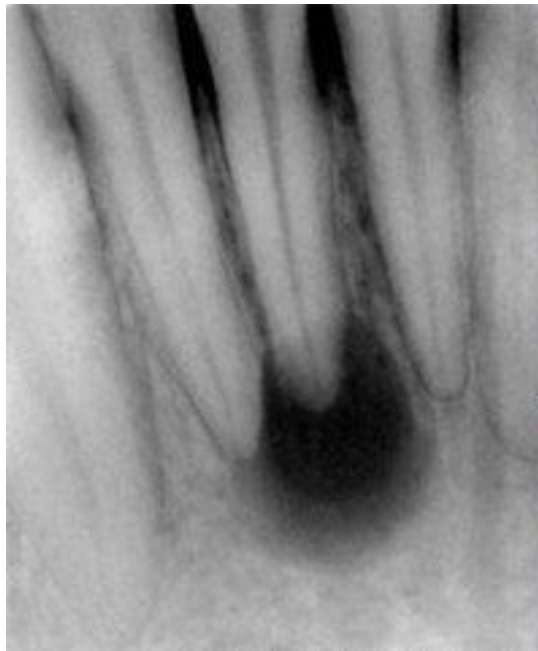1. Поставьте диагноз. Подтвердите диагноз данными из условий задачи.
2. Укажите возможные причины данного заболевания.

Больная С., 26 лет, жалобы на боль в зубе на верхней челюсти при приеме пищи. Из анамнеза: две недели назад ударились передними зубами, к врачу не обращалась, беспокоили кратковременные боли при жевании и от холодной пищи. Объективно: зуб изменен в цвете, холодовая проба безболезненна.



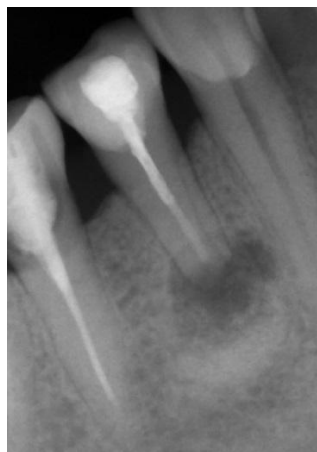1. Поставьте диагноз. Подтвердите диагноз данными из условий задачи.
2. Проведите дополнительное обследование.

Больной Н., 56 лет, жалобы на периодические пульсирующие боли в зубе на нижней челюсти в переднем отделе. Объективно: зуб 41 изменен в цвете. В анамнезе имелась травма зубов при падении. Холодовая проба безболезненна. Проведено рентгенологическое обследование.



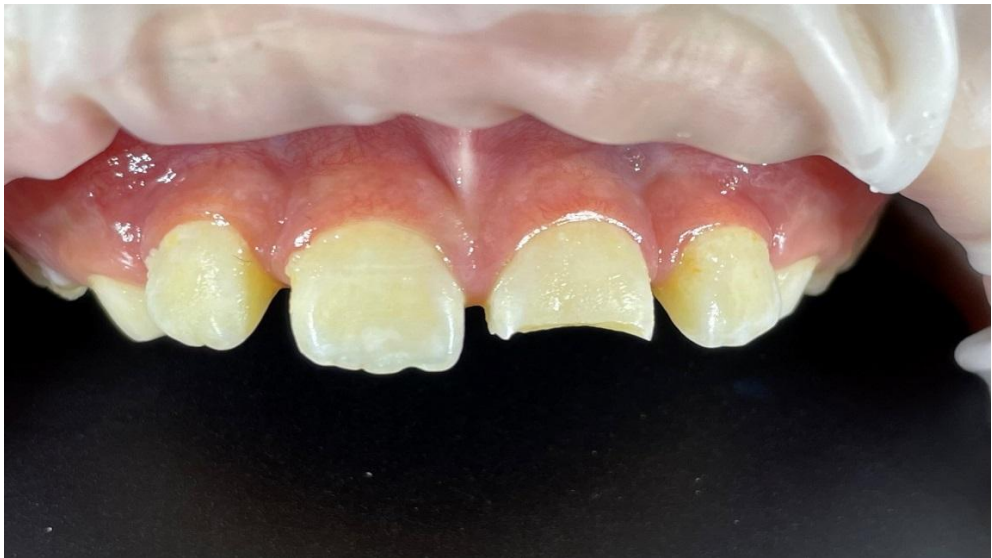1. Поставьте диагноз. Подтвердите диагноз данными из условий задачи.
2. Опишите рентгенологическую картину.
3. Опишите методику проведения холодной пробы, интерпретируйте результат для данной клинической ситуации.

Больной Н., 56 лет, жалобы на сильную боль в зубе на нижней челюсти справа, усиливающуюся при жевании. Объективно: зуб 44 ранее лечен по поводу хронического пульпита более 5 лет назад. Не беспокоил. Жалобы данного характера появились 2 суток назад. Проведено рентгенологическое обследование.



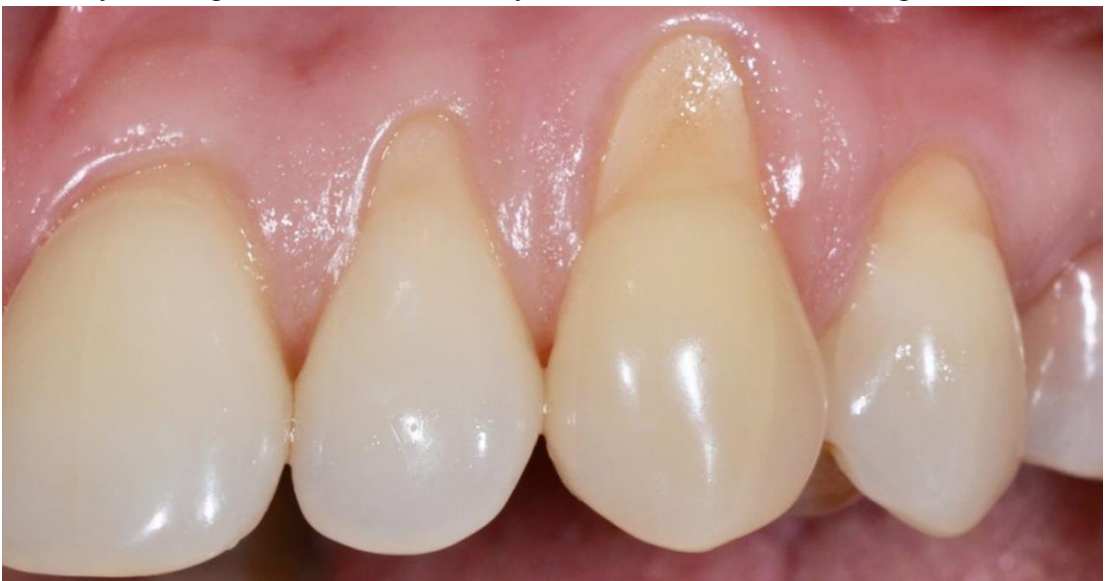1. Поставьте диагноз. Подтвердите диагноз данными из условий задачи.
2. Опишите рентгенологическую картину. Назначьте дополнительные методы диагностики.

Больной Н., жалобы на откол части зуба, эстетический недостаток. Из анамнеза: Сутки назад упал, появились кратковременные боли от холодного и при приеме пищи. Объективно: 21- откол коронки, сообщения с полостью зуба нет, зондирование болезненно, перкуссия безболезненна. Часть зуба пациент принес с собой.



1. Поставьте диагноз. Подтвердите диагноз данными из условий задачи.
2. Назначьте дополнительные методы диагностики.

Больной Н., 27 лет, жалобы на повышенную чувствительность зубов на верхней челюсти при чистке зубов и приеме кислой пищи. Зубы чистит после каждого приема пищи.

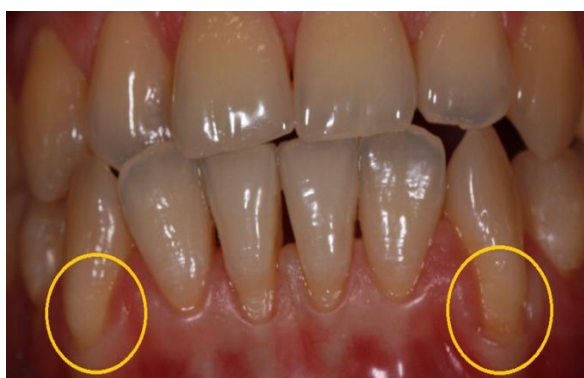
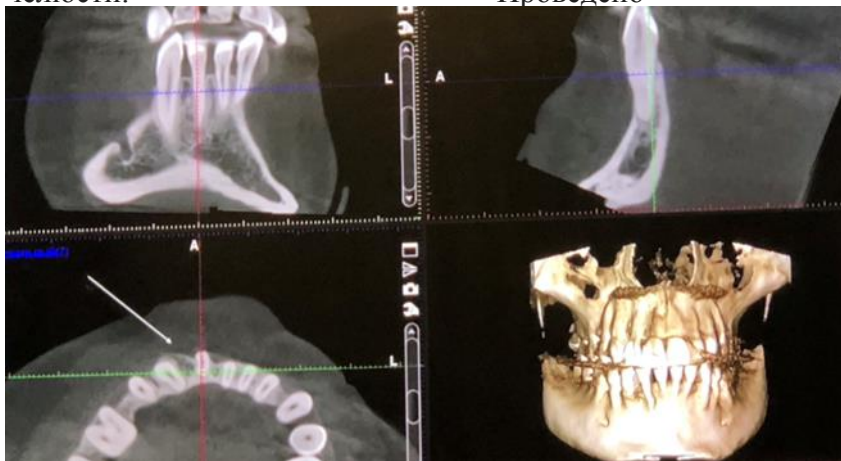
1. Поставьте диагноз. Подтвердите диагноз данными из условий задачи.

Больной Н., 27 лет, явился с жалобами на повышенную чувствительность зубов на нижней челюсти.

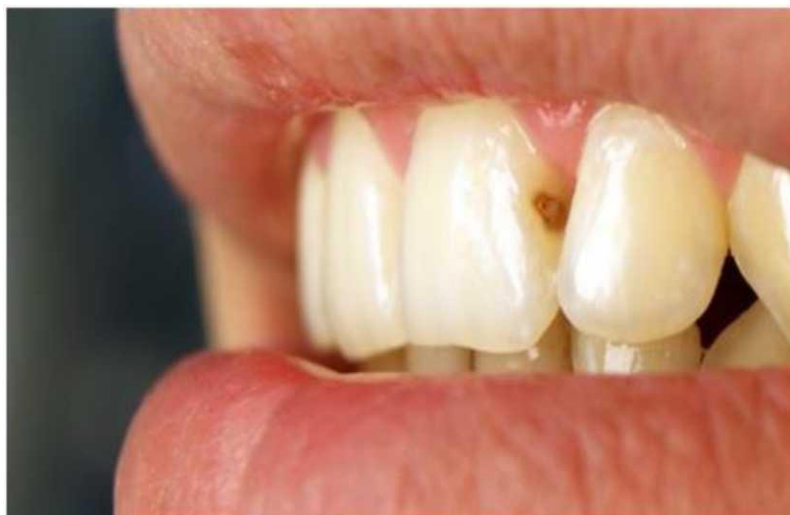Проведено

Rg-исследование.



1. Поставьте диагноз. Подтвердите диагноз данными из условий задачи.
2. Опишите рентгенологическую картину. Назначьте дополнительные методы диагностики.

Пациент Ч. 28 лет обратился в клинику с жалобами на эстетический дефект в области фронтальных зубов, кратковременную, быстропроходящую боль при приеме сладкой или холодной пищи. В анамнезе ортодонтическое лечение с использованием несъемного аппарата.

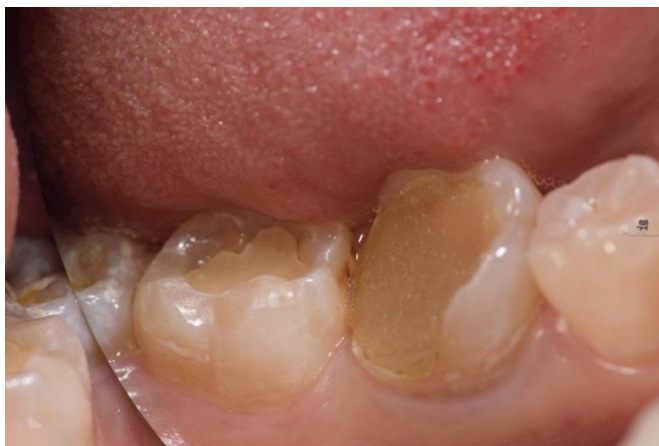

**Вопросы:**

1. Поставьте диагноз.
2. Укажите необходимые дополнительные методы обследования.
3. Проведите дифференциальную диагностику.

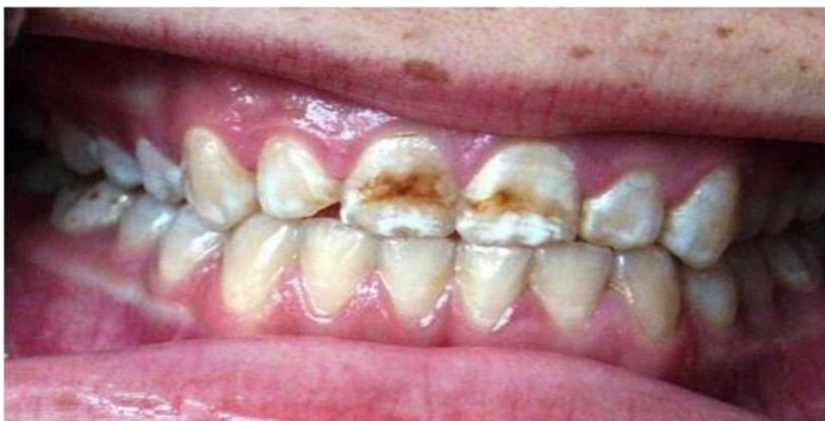

Больной Г., 35 лет, жалобы на сильные ноющие боли в зубе на нижней челюсти справа, усиливающиеся в ночное время. Из анамнеза: зуб лечен по поводу кариеса дентина 8 дней назад. В процессе лечения произошло вскрытие полости зуба, была наложена лечебная паста, поставлена герметическая повязка. Пациенту было рекомендовано явиться через 3 недели. Объективно: 46-герметическая повязка сохранена, перкуссия безболезненна, реакция на холодное резко болезненна.



1. Поставьте диагноз. Подтвердите диагноз данными из условий задачи.
2. Проведите обследование. Назначьте дополнительные методы диагностики.

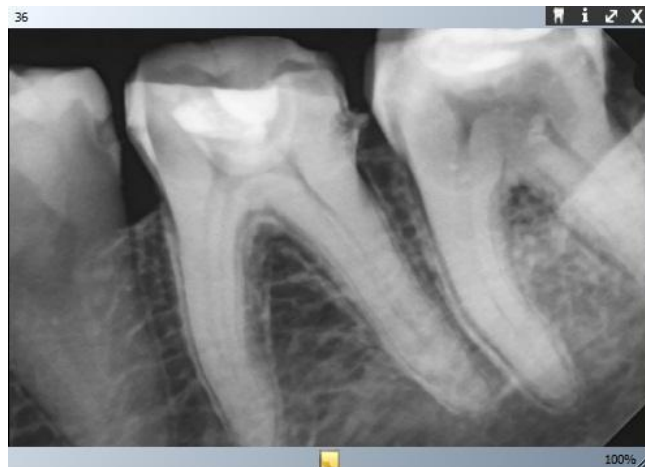В клинику обратилась пациентка Т. в возрасте 18 лет с жалобами на эстетические дефекты зубов. Со слов пациентки, постоянные зубы прорезались уже с пятнами. При внешнем осмотре: кожные покровы без видимой патологии. При осмотре полости рта: множественные меловидные пятна на всех поверхностях зубов, эмаль имеет матовый оттенок, на фоне которой на передней поверхности верхних центральных резцов отмечаются пигментированные пятна коричневого цвета.



**Вопросы:**

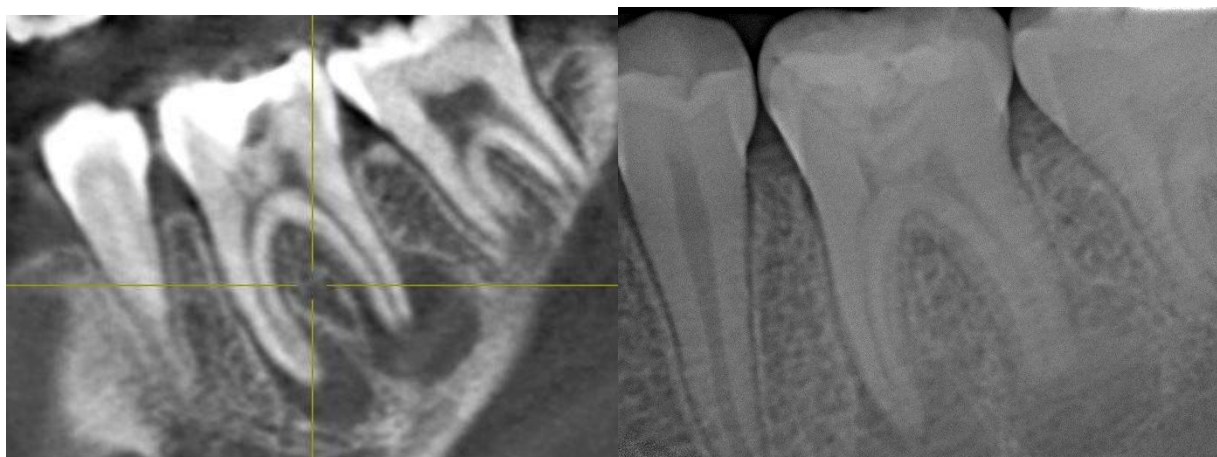1. Поставьте диагноз. Проведите дифференциальную диагностику.
2. Укажите причину возникновения данного заболевания.

Больной М., 28 лет, жалобы на сильные, приступообразные, ноющие боли в зубе на нижней челюсти слева. Из анамнеза: зуб ранее лечен по поводу кариеса дентина. Объективно: 36- обширная старая пломба на вестибулярной и жевательной поверхности, перкуссия безболезненна, реакция на холодное резко болезненна длительно.



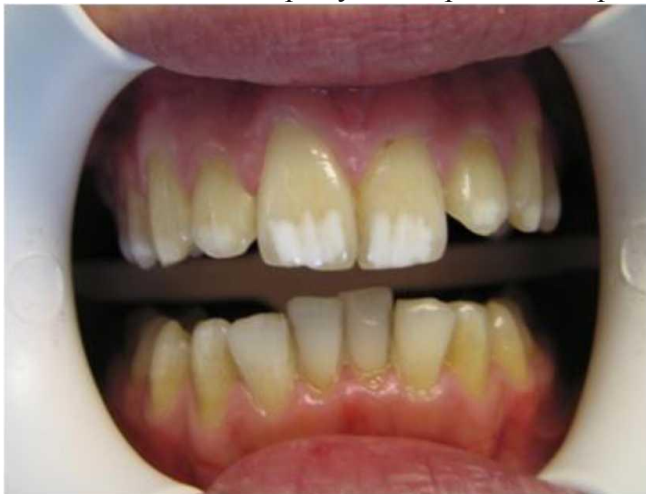1. Поставьте диагноз. Подтвердите диагноз данными из условий задачи.
2. Проведите обследование. Назначьте дополнительные методы диагностики.
3. Составьте план лечения.

Больной М., 28 лет, жалобы на сильные боли в зубе на нижней челюсти слева, усиливающиеся при жевании и накусывании на зуб. Из анамнеза: зуб ранее лечен по поводу кариеса дентина. Объективно: 36- обширная старая пломба на жевательной поверхности, рецидив кариеса под пломбой, перкуссия резко болезненна, реакция на холодное безболезненна. Проведено рентгенологическое обследование.



1. Поставьте диагноз. Подтвердите диагноз данными из условий задачи.
2. Опишите рентгенограмму.
3. Составьте план лечения.

Пациент Т. 19 лет обратился в клинику с жалобами на эстетические дефекты зубов. Со слов пациента, постоянные зубы прорезались уже с пятнами. В анамнезе кариес раннего детского возраста. В течение жизни размеры, форма и цвет пятен не изменялись. При внешнем осмотре: кожные покровы без видимой патологии. При осмотре полости рта: пятна белого цвета, с чёткими границами и одинаковой величины в области режущего края симметричных зубов верхней челюсти.

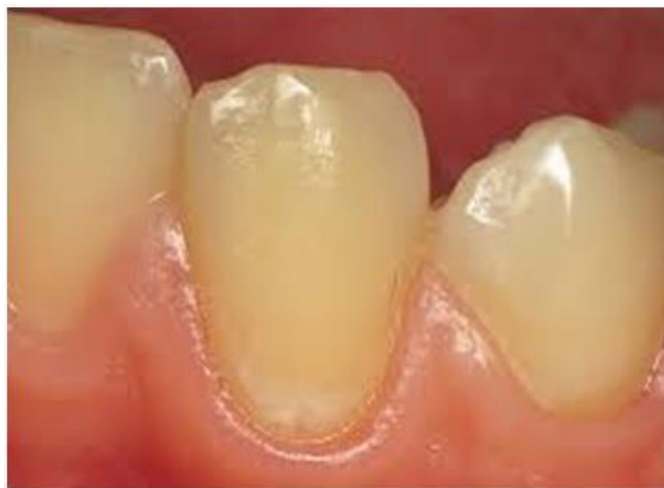

**Вопросы:**

1. Поставьте диагноз.
2. Проведите дифференциальную диагностику.
3. Укажите причины возникновения данного заболевания.

Пациентка Д. 22 лет обратилась в клинику с целью профилактического осмотра. Жалоб не предъявляет.

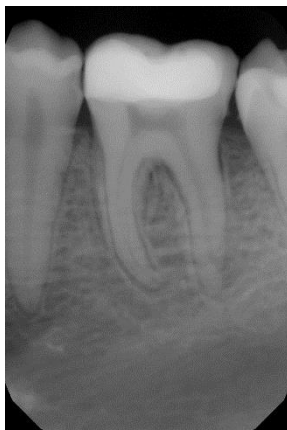Объективно: 3.3 зуб – на вестибулярной поверхности в пришеечной области определяется нечетко отграниченный участок серовато-белого цвета. Реакция на температурные раздражители незначительная, быстро проходящая после устранения раздражителя. Потери эпителиального прикрепления нет, в пришеечной области всех зубов определяется наличие мягкого зубного налета.



**Вопросы:**

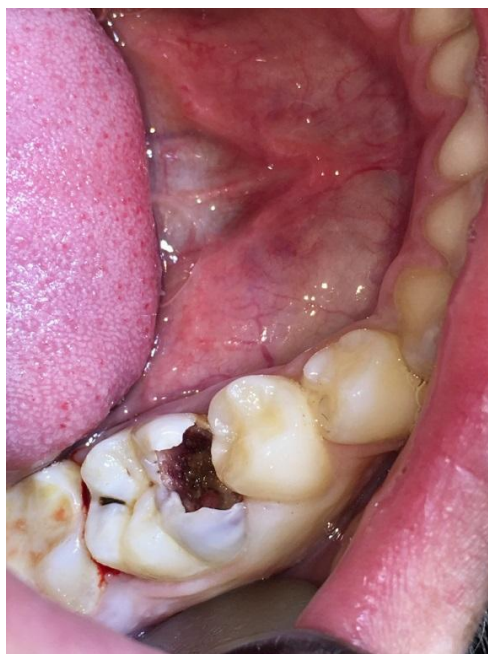1. Поставьте диагноз.
2. Укажите необходимые дополнительные методы обследования.
3. Проведите дифференциальную диагностику.

Больной М., 27 лет, жалобы на сильную постоянную боль в зубе на нижней челюсти слева . Из анамнеза: зуб ранее лечен по поводу кариеса дентина. Объективно: 36- керамическая вкладка, перкуссия резко болезненна. Проведено рентгенологическое обследование.



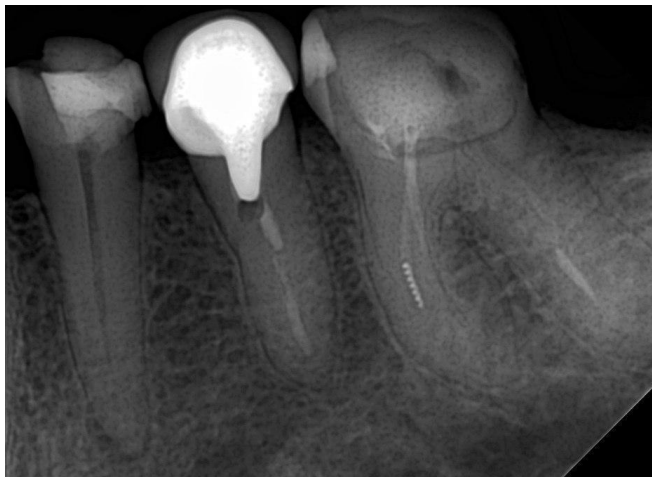1. Поставьте диагноз. Подтвердите диагноз данными из условий задачи.
2. Проведите обследование. Назначьте дополнительные методы диагностики.

Больная М., 35 лет, жалобы на наличие кариозной полости в зубе на нижней челюсти справа, застревание пищи. Объективно: 46- глубокая кариозная полость на медиальной поверхности, выполненная размягченным пигментированным дентином, зондирование болезненно в одной точке.



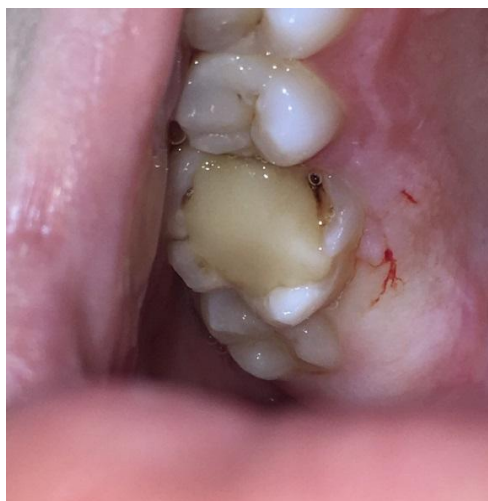1. Поставьте диагноз. Подтвердите диагноз данными из условий задачи.
2. Проведите обследование. Назначьте дополнительные методы диагностики.

Больная М., 35 лет, жалобы на откол пломбы в зубе на нижней челюсти слева. Зуб ранее лечен по поводу хронического пульпита. Объективно: 36- старая реставрация, нарушение краевой адаптации пломбы, откол дистальной стенки коронки зуба, перкуссия безболезненна. Проведено рентгенологическое обследование.



1. Поставьте диагноз. Подтвердите диагноз данными из условий задачи.
2. Проведите обследование. Назначьте дополнительные методы диагностики.

Больная М., 26 лет, жалобы на откол пломбы в зубе на верхней челюсти справа. Зуб ранее лечен по поводу кариеса дентина. Объективно: 16- старая реставрация, нарушение краевой адаптации пломбы, откол небной стенки коронки зуба, реакция на холодное болезненна длительно, перкуссия безболезненна.

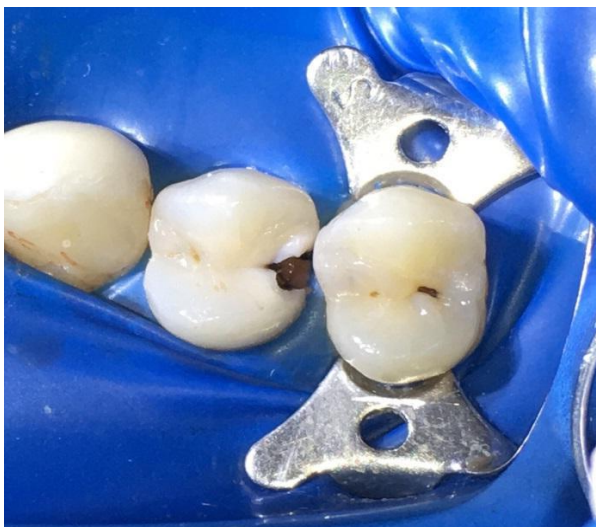

1. Поставьте диагноз. Подтвердите диагноз данными из условий задачи.
2. Проведите обследование. Назначьте дополнительные методы диагностики.

Больная М., 35 лет, жалобы на наличие кариозной полости в зубе на верхней челюсти слева, застревание пищи. Объективно: 24- глубокая кариозная полость на дистальной

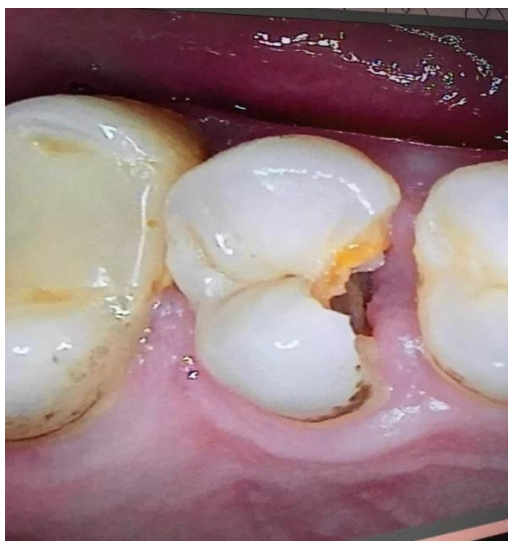

поверхности, выполненная размягченным пигментированным дентином, зондирование болезненно в одной точке.



1. Поставьте диагноз. Подтвердите диагноз данными из условий задачи.
2. Проведите обследование. Назначьте дополнительные методы диагностики.

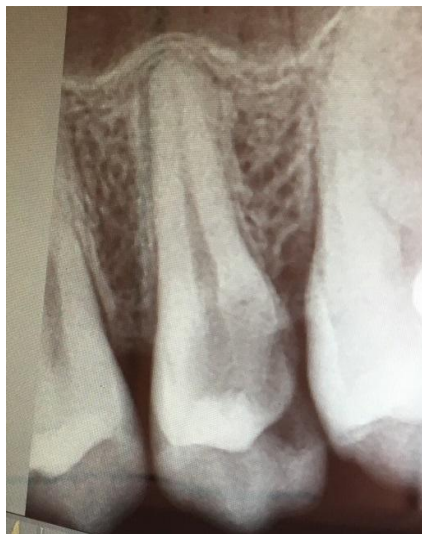Больная М., 35 лет, жалобы на наличие кариозной полости в зубе на верхней челюсти справа, застревание пищи. Объективно: 15- глубокая кариозная полость на медиальной поверхности, выполненная размягченным пигментированным дентином, зондирование болезненно в одной точке.



1. Поставьте диагноз. Подтвердите диагноз данными из условий задачи.
2. Проведите обследование. Назначьте дополнительные методы диагностики.

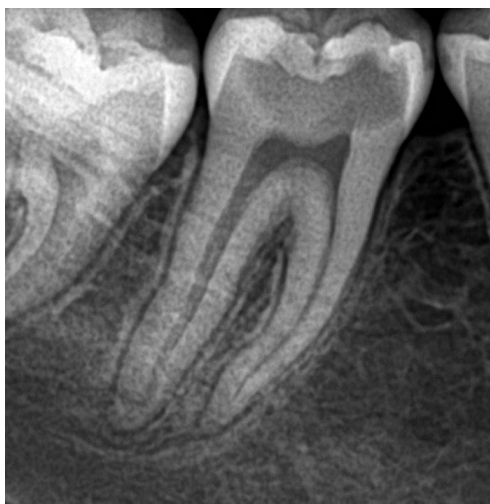Больная М., 35 лет, жалобы на застревание пищи в зубе на верхней челюсти слева, ноющую боль, усиливающуюся в ночное время. Жалобы данного характера беспокоят в течение 2

дней. Объективно: 25- глубокая кариозная полость на дистальной поверхности, выполненная размягченным пигментированным дентином, зондирование резко болезненно в одной точке.



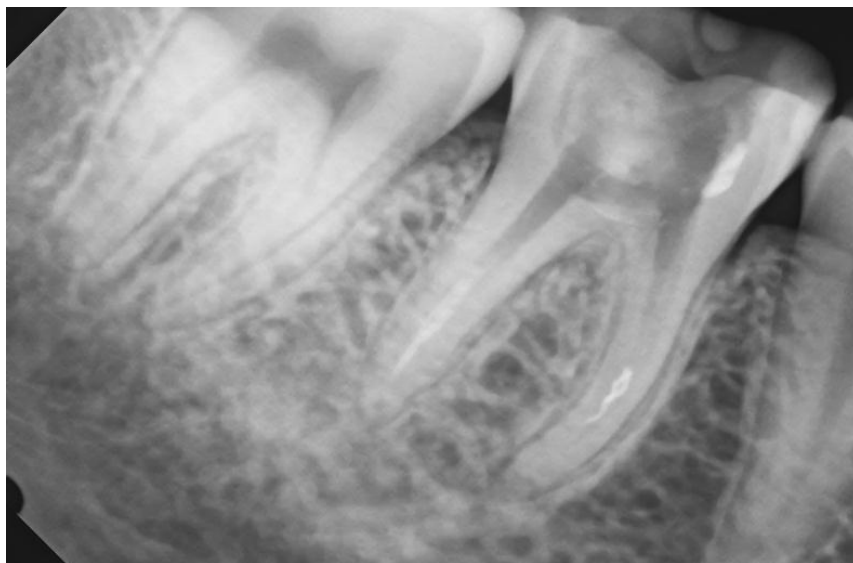
1. Поставьте диагноз. Подтвердите диагноз данными из условий задачи.
2. Проведите обследование. Назначьте дополнительные методы диагностики.

Больная М., 37 лет, жалобы на периодические ноющие боли в зубе на нижней челюсти справа. Жалобы данного характера беспокоят в течение нескольких месяцев. Объективно: 47- кариозные фиссуры, при зондировании зонд застревает. Проведено рентгенологическое исследование.



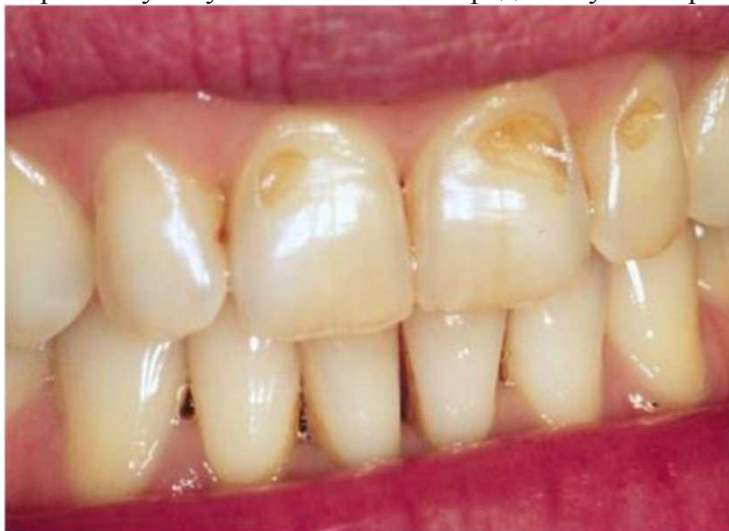1. Поставьте диагноз. Подтвердите диагноз данными из условий задачи.
2. Проведите обследование. Назначьте дополнительные методы диагностики.
3. Интерпретируйте рентгенограмму.

Больная Д., 26 лет, жалобы на неудовлетворительное состояние пломбы в зубе на нижней челюсти справа. Жалобы данного характера беспокоят в течение нескольких месяцев. Объективно: 46- старая пломба, нарушение краевой адаптации, рецидив кариеса по границе пломбы. Проведено рентгенологическое исследование.



1. Поставьте диагноз. Подтвердите диагноз данными из условий задачи.
2. Проведите обследование. Назначьте дополнительные методы диагностики.
3. Интерпретируйте рентгенограмму.

В клинику обратилась пациентка Т. 59 лет с жалобами на эстетические дефекты и выраженную чувствительность передних зубов верхней челюсти.



Анамнез: перенесённые и сопутствующие заболевания: хронический гастрит.

При внешнем осмотре: кожные покровы без видимой патологии.

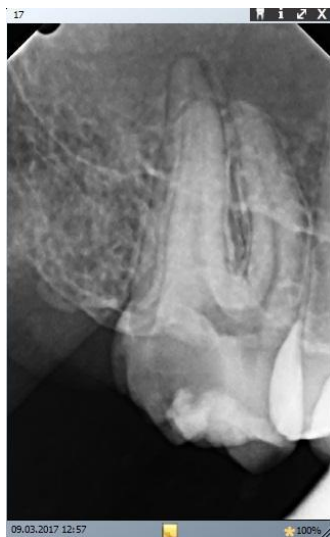При осмотре полости рта: на вестибулярной поверхности 1.1, 2.1, 2.2 зубов - дефекты эмали и дентина.

**Вопросы:**

1. Поставьте диагноз.
2. Проведите дифференциальную диагностику.
3. Укажите причины возникновения данного заболевания.



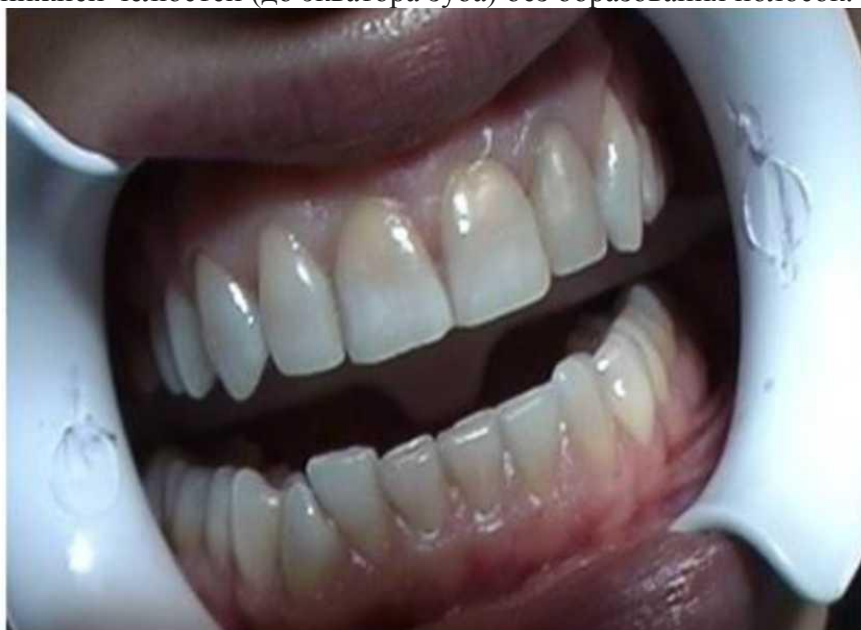Больная Д., 25 лет, жалобы на выпадение пломбы в зубе на верхней челюсти справа. Жалобы данного характера беспокоят в течение 3 дней, зуб ранее лечен по поводу кариеса дентина около 5 лет назад. Объективно: 16- кариозная полость на дистальной поверхности, выполненная размягченным дентином, реакция на холодное слабо болезненна, зондирование болезненно в одной точке. Проведено рентгенологическое исследование.



1. Поставьте диагноз. Подтвердите диагноз данными из условий задачи.
2. Проведите обследование. Назначьте дополнительные методы диагностики.
3. Интерпретируйте рентгенограмму.

Пациентка А. 37 лет обратилась в клинику с жалобами на тёмный цвет зубов. Со слов пациентки, постоянные зубы прорезались уже тёмного цвета. Она часто болела инфекционными заболеваниями в детстве ангинами. При внешнем осмотре: кожные покровы без видимой патологии.

При осмотре полости рта: равномерное серовато-коричневое окрашивание зубов верхней и нижней челюстей (до экватора зуба) без образования полосок. Прикус ортогнатический.



**Вопросы:**

1. Поставьте диагноз.

2. Проведите дифференциальную диагностику.
3. Укажите причины возникновения данного заболевания.

**3) Типовые задания для оценивания результатов сформированности компетенции на уровне «Владеть»** (решать усложненные задачи на основе приобретенных знаний, умений и навыков, с их применением в нетипичных ситуациях, формируется в процессе практической деятельности):

***Практические задания:***

- Предложите рациональную профилактику терапевтических стоматологических заболеваний пациенту на основании клинических данных о состоянии его здоровья;
- Осуществите раннюю диагностику, дифференциальную диагностику, оценив тяжесть состояния больного, определите показания к госпитализации;
- Определите объем и последовательность специальных диагностических мероприятий, оцените их результаты;

**ПК-2**

Способен к назначению и проведению лечения детей и взрослых со стоматологическими заболеваниями, контролю его эффективности и безопасности

**1) Типовые задания для оценивания результатов сформированности компетенции на уровне «Знать»** (воспроизводить и объяснять учебный материал с требуемой степенью научной точности и полноты):

– контрольные вопросы для индивидуального собеседования или письменной работы.

- Воздушно-абразивная, ультразвуковая методика лечения кариеса, лечение озоном. Показания, противопоказания, методика проведения.
- Инфильтрационные методы лечения кариеса. Показания, противопоказания, методика проведения.
- Реставрация передней группы зубов. Техника «силиконового ключа», «Mock up».
- Реставрация боковой группы зубов: адгезивная техника, методика силиконового ключа, техника слоеной реставрации, понятие контактного пункта, применение матричных систем, определение правильных окклюзионных контактов и др.
- Современные представления о реминерализующей терапии (препараты, методика применения).
- Методика прямого покрытия пульпы зуба.
- Классификация материалов для постоянного пломбирования полостей.
- Классификация материалов для постоянного пломбирования полостей.
- Композиты. Классификация, представители, методика пломбирования.
- Цементы. Классификация, представители, методика пломбирования.

- Адгезивные системы при пломбировании композитами: классификация, методика применения, представители.
- Изолирующие прокладки : классификация, свойства, представители.
- Классификация методов отбеливания. Характеристика, методика проведения.
- Клиника, лечение перелома коронки зуба.
- Возрастные изменения пульпы зуба. Тактика врача-стоматолога при облитерированных корневых каналах.
- Понятие рабочей длины корневого канала. Методы определения рабочей длины корневого канала: тактильный, табличный, рентгенологический, электрометрический.
- Общее строение эндодонтического инструмента. Стандартизация инструментария.
- Классификация эндодонтических инструментов по Кирсону в модификации Боровского Е.В.
- Инструменты для расширения устьев корневых каналов.
- Инструменты для прохождения и расширения корневых каналов. Модификация инструментов для расширения каналов.
- Инструменты для пломбирования корневых каналов.
- Особенности строения ротационных никель-титановых инструментов.
- Система Profile.
- Система ProTaper.
- Система Mtwo.
- Система SAF.
- Средства и методы медикаментозной обработки корневых каналов. Способы активации ирригационных растворов. Механизм действия гипохлорита натрия.
- Препараты для химического расширения корневого канала. Эндолубриканты. Понятие смазанного слоя корневого канала, методы его удаления.
- Средства для девитализации пульпы зуба. Методика применения. Средства для остановки кровотечения из корневого канала. Тактика врача-стоматолога при кровотечении из корневого канала.
- Классификация методов инструментальной обработки корневых каналов. Цели инструментальной обработки корневого канала. Обоснование выбора техники инструментальной обработки в зависимости от диагноза.
- Апикально-корональные методы. Step-back.
- Коронально-апикальные методы. Crown-down.
- Классификация методов obturation корневых каналов. Цели obturation.
- Латеральная компакция гуттаперчи.
- Вертикальная конденсация разогретой гуттаперчи.
- Система Термафил, Бифилл, комбинированный метод.
- Понятие о дезинфектантах. Классификация.
- Характеристика дезинфектантов на основе фенолов и альдегидов. Показания, методика применения.
- Характеристика галогенсодержащих дезинфектантов. Показания, методика применения.
- Характеристика дезинфектантов на основе гидроокиси кальция. Показания, методика применения.
- Характеристика комбинированных дезинфектантов. Показания, методика применения.
- Классификация силеров. Требования к силеру.
- Характеристика силеров на основе резорцин-формалина. Преимущества, недостатки. Показания, методика применения.

- Классификация силеров. Требования к силеру. Характеристика силеров на основе цинкоксидэвгенола. Преимущества, недостатки. Показания, методика применения.
- Характеристика силеров на основе эпоксидных смол. Преимущества, недостатки. Показания, методика применения.
- Характеристика силеров на основе стеклоиономерных цементов. Преимущества, недостатки. Показания, методика применения.
- Восстановление зуба после эндодонтического лечения. Цели. Выбор методики в зависимости от ИРОПЗ.
- Виды постов. Классификация по методу фиксации, материалу изготовления, форме.
- Правила подготовки пост-канала. Материалы для фиксации внутрикорневых штифтов. Методы фиксации. Правила подбора штифта.
- Методы распломбирования корневых каналов. Ручной, с использованием машинных инструментов, ультразвуковой. Препараты для химического распломбирования корневых каналов.
- Методики извлечения отломков и фрагментов инструментов из корневых каналов.
- Ошибки и осложнения при лечении заболеваний пульпы и периапикальных тканей: анафилактический шок.
- Ошибки и осложнения при лечении заболеваний пульпы и периапикальных тканей: перфорация корневого канала.
- Ошибки и осложнения при лечении заболеваний пульпы и периапикальных тканей: перфорация дна полости зуба.
- Ошибки и осложнения при лечении заболеваний пульпы и периапикальных тканей: обморок, коллапс.
- Ошибки и осложнения при лечении заболеваний пульпы и периапикальных тканей: местные осложнения анестезии.
- Ошибки и осложнения при лечении заболеваний пульпы и периапикальных тканей: на этапе диагностики, на этапе создания доступа к полости зуба, на этапе инструментальной обработки, ирригации, obturation.
- Цели лечения пульпита. Классификация методов лечения пульпита. Биологический метод.
- Витальная экстирпация.
- Дебитальная экстирпация.
- Дебитальная ампутация.
- Этапы лечения острого апикального периодонтита и периапикального абсцесса.
- Этапы лечения хронического апикального периодонтита.
- Неотложная помощь при остром периодонтите. Пути распространения экссудата при остром периодонтите.
- Врачебная тактика при наличии у больного явлений общей интоксикации при периодонтите.
- Методы обезболивания при эндодонтическом лечении.
- Препараты для местного лечения гингивитов.
- Арсенал средств, используемых при лечении гингивита язвенного.
- Составление плана комплексного лечения пациентов с пародонтитом. Протокол лечения. Консервативный этап в лечении хронического пародонтита.
- Классификация фармакологических препаратов, применяемых в пародонтологии, показания, противопоказания и побочные действия фармакотерапии заболеваний пародонта.

- Ортопедические методы лечения заболеваний пародонта. Методы иммобилизации подвижных зубов (виды шин, требования предъявляемые к ним).
- Ортопедические методы лечения заболеваний пародонта.
- Общие принципы хирургического лечения патологии пародонта. Показания и противопоказания к проведению хирургического вмешательства. Критерии эффективности хирургического вмешательства.
- Основные и дополнительные методы хирургических вмешательств на пародонте. Метод направленной регенерации тканей пародонта, остеопластические материалы в пародонтологии.
- Пародонтологический инструментарий. Методы работы ручными инструментами, звуковые и ультразвуковые скейлеры для снятия зубных отложений.
- Ирригация пародонтальных карманов. Лазерный кюретаж, фотодинамическая терапия.
- Эндо-пародонтальные дефекты (тактика пародонтологического лечения). Принципы лечения фуркационных дефектов.
- Сроки диспансерного наблюдения пациентов с патологией пародонта. Методы и средства поддерживающей терапии.
- Пародонтологические показания к удалению зубов. Оказание неотложной помощи при обострении пародонтита, вскрытие пародонтального абсцесса.

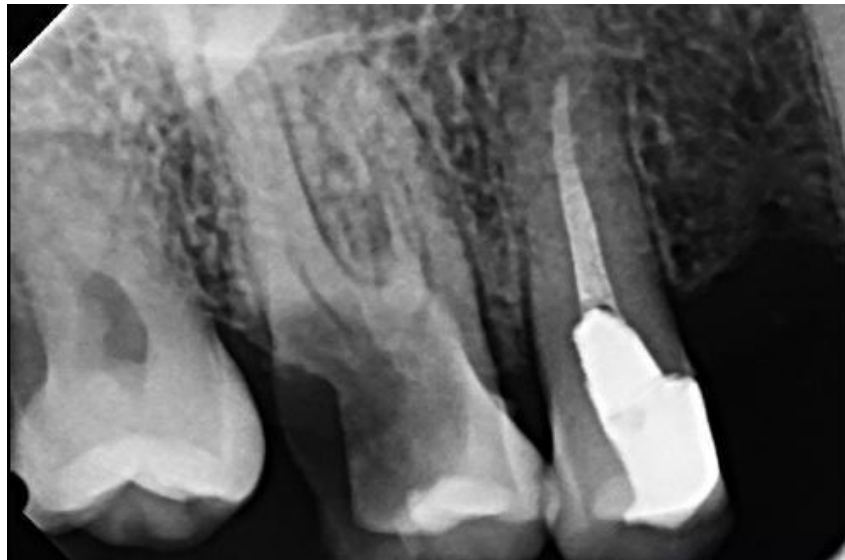**2) Типовые задания для оценивания результатов сформированности компетенции на уровне «Уметь» (решать типичные задачи на основе воспроизведения стандартных алгоритмов решения):**

Перечень навыков:

1. Определить наиболее целесообразную методику терапевтического вмешательства и выполнить ее в необходимом объеме;
2. Организовать адекватное при необходимости наблюдение больного по результатам проведенного лечения;
3. Оценить необходимость участия врача смежных специальностей в комплексном лечении взрослых, детей, лиц пожилого и старческого возраста;

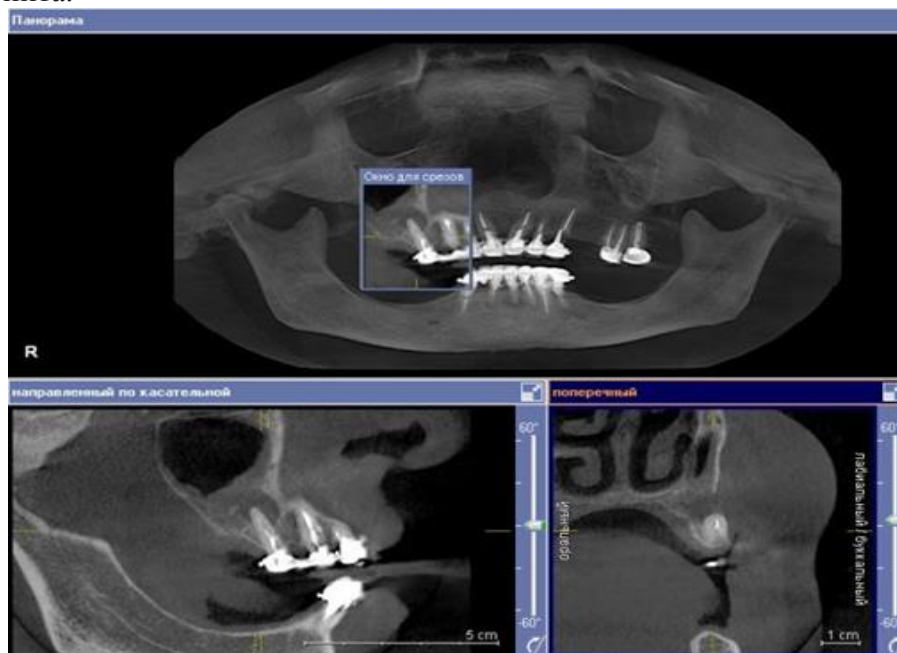-решение ситуационных задач

Больной А., 50 лет, жалуется на длительные ноющие боли в зубе на верхней челюсти справа, которые возникают при перемене температуры окружающей среды и во время приема пищи. При обследовании на дистальной поверхности зуба 1.6 обнаружена глубокая кариозная полость. Зондирование дна резко болезненно в одной точке. Электровозбудимость пульпы - 50 мкА.



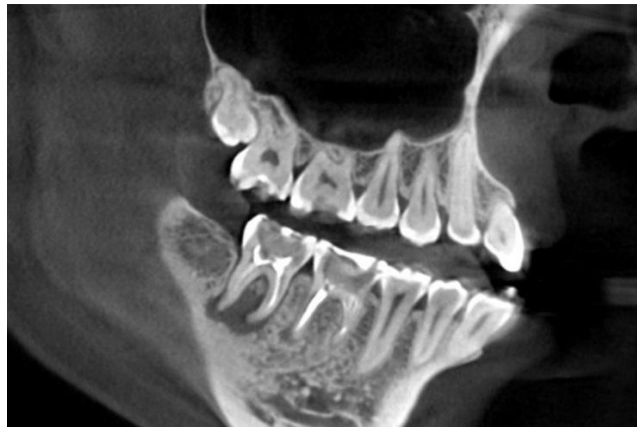1. Составьте план лечения.
2. Опишите возможные варианты восстановления зуба после эндодонтического лечения.
3. Опишите протокол ирригации.

Больной А., 50 лет, жалуется на периодически возникающие боли в зубе на верхней челюсти справа, которые возникают при ходьбе и физической нагрузке. При обследовании пальпация в области проекции верхушки корня зуба 1.5 болезненно. Зуб ранее лечен по поводу пульпита.



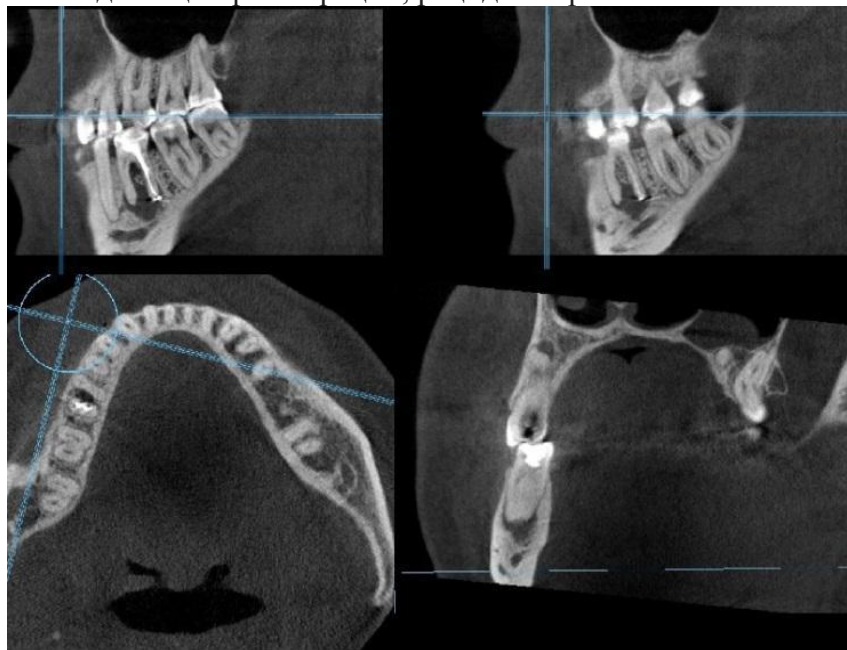1. Составьте план лечения.
2. Опишите протокол ирригации.

Больной А., 28 лет, жалуется на боль при накусывании в зубе на нижней челюсти справа, невозможность приема пищи. Жалобы данного характера беспокоят в течение 2 дней. Со слов пациента, зуб ранее лечен по поводу пульпита около 3 лет назад.



1. Составьте план лечения.
2. Опишите возможные варианты восстановления зуба после эндодонтического лечения.
3. Опишите методику инструментальной обработки.

Больной А., 35 лет, жалуется на периодические боли в зубе на нижней челюсти слева, которые возникают при приеме жесткой пищи. Проведена компьютерная томография. Объективно: зуб 3.6 ранее лечен по поводу пульпита, обширная композитная реставрация, нарушение краевой адаптации реставрации, рецидив кариеса.

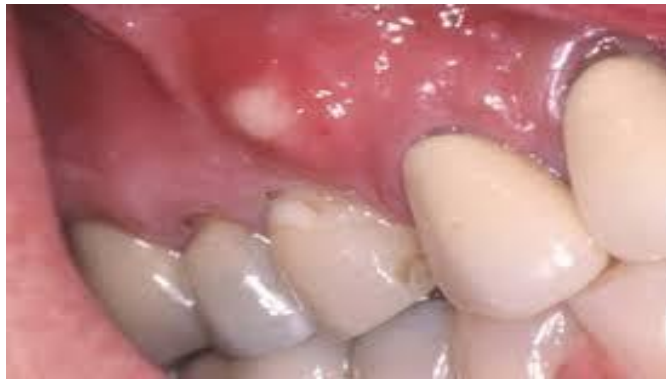

1. Составьте план лечения.
2. Опишите возможные варианты восстановления зуба после эндодонтического лечения.
3. Опишите протокол ирригации.

Пациент А., 40 лет обратился с жалобами на наличие кариозной полости в 14 зубе, чувство неловкости, слабую болезненность при накусывании. Анамнез: зуб ранее лечен по поводу кариеса. Через месяц появились боли при накусывании и свищ на десне с отделяемым. Затем пломба выпала и выделение из свища прекратилось. На месте свища образовался рубец.

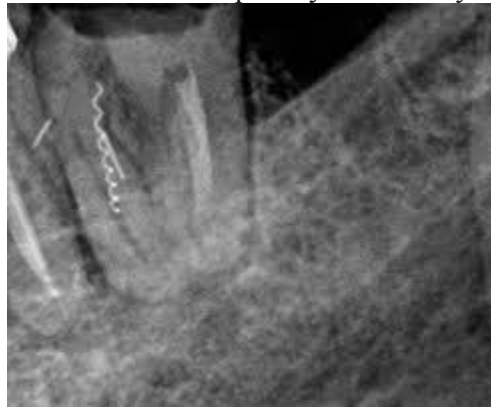
Объективно: на жевательной поверхности 14 зуба глубокая кариозная полость. Полость зуба вскрыта, зондирование устьев корневых каналов безболезненно, на десне в области 14 зуба имеется рубец от свища. Рентгенограмма: в области верхушек корней очаг деструкции костной ткани без четких границ, размером 3x4 мм.





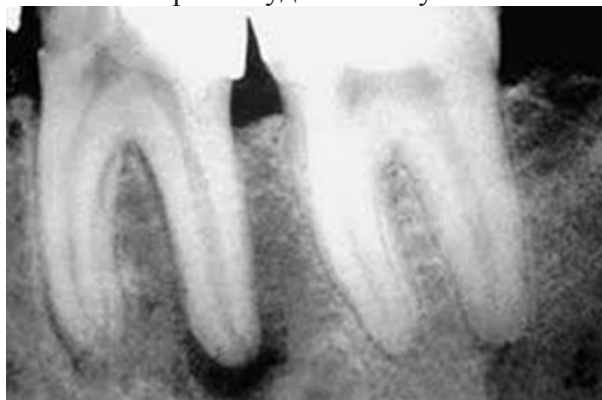- 1.Опишите протокол ирригации.
- 2.Составьте план лечения.Показано ли пломбирование зуба в первое посещение?
- 3.Опишите возможные варианты восстановления зуба после эндодонтического лечения.Прогноз лечения.

Больной А., 50 лет, обратился с жалобой на выпадение пломбы в зубе на нижней челюсти слева. Со слов пациента пломба выпала во время удаления зуба 3.7 около недели назад.



- 1.Составьте план лечения.
- 2.Опишите возможные варианты восстановления зуба после эндодонтического лечения.

Больной А., 26 лет, жалуется на сильные боли в зубе на нижней челюсти слева, которые возникают при приеме пищи и накусывании на зуб. При обследовании на дистальной поверхности зуба 3.6 обширная старая реставрация, нарушение краевой адаптации. Перкуссия резко болезненна. Электровозбудимость пульпы - 120 мкА.

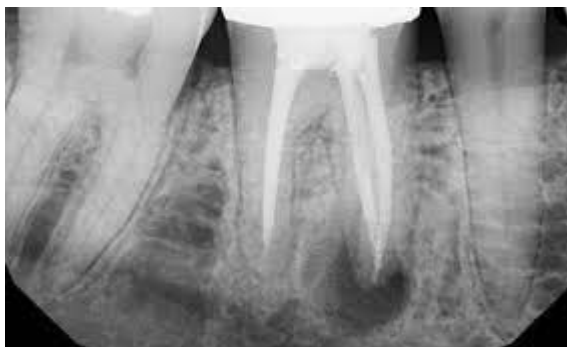

- 1.Составьте план лечения.



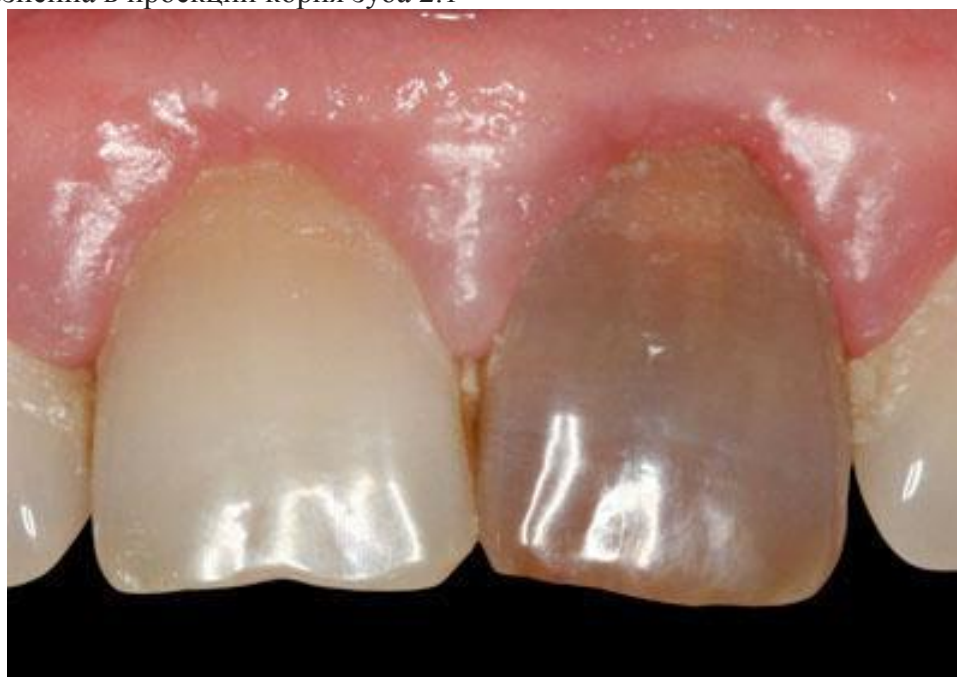- 2.Опишите возможные варианты восстановления зуба после эндодонтического лечения.
- 3.Опишите протокол ирригации.

Больной А., 26 лет, жалуется на дискомфорт в зубе на нижней челюсти справа, которые возникают периодически при приеме пищи. Зуб покрыт коронкой. Со слов пациента зуб лечен 5 лет назад.



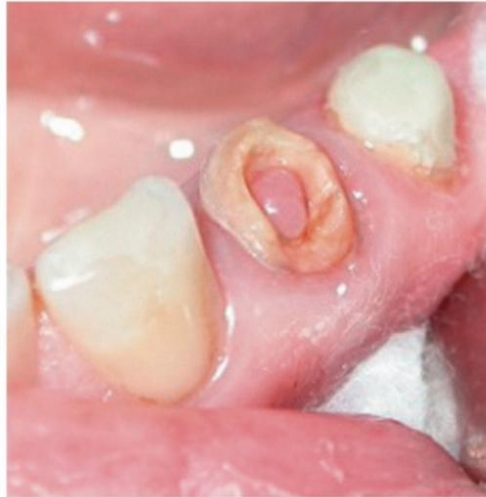- 1.Составьте план лечения.
- 2.Опишите возможные варианты восстановления зуба после эндодонтического лечения.
- 3.Опишите протокол ирригации.

Больной А., 26 лет, жалуется на дискомфорт в зубе на верхней челюсти в переднем отделе, эстетический недостаток. Со слов пациента зуб лечен 3 года назад. Объективно: пальпация слабоболезненна в проекции корня зуба 2.1



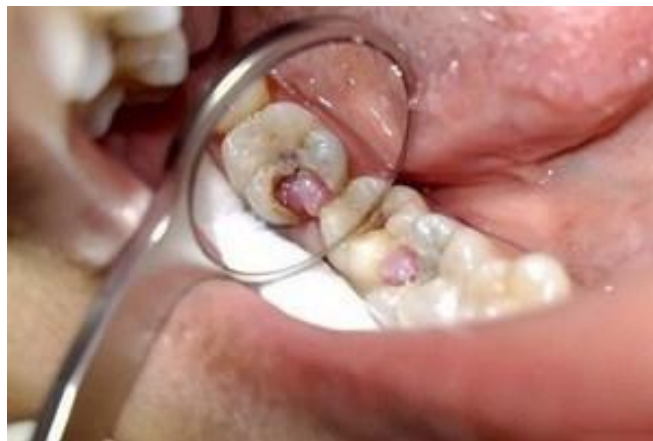- 1.Составьте план лечения.
- 2.Опишите возможные причины окрашивания зуба.
- 3.Опишите методику устранения дисколорита.

Больной А., 25 лет, жалуется на дискомфорт при приеме пищи в зубе на нижней челюсти слева. Объективно: зуб разрушен на 50% , реакция на холодное отрицательна.



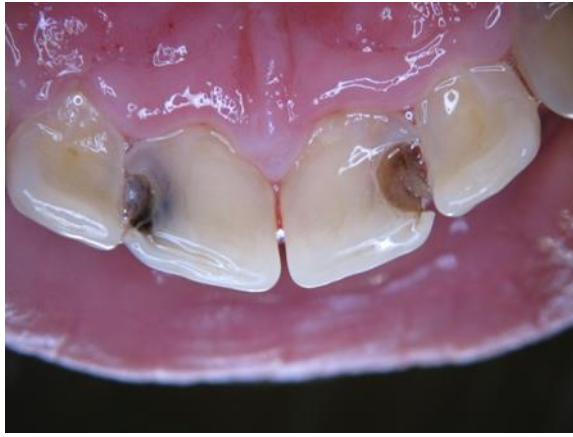1. Составьте план лечения.
2. Опишите возможные варианты восстановления зуба после эндодонтического лечения.
3. Опишите протокол ирригации.

Больной З., 18 лет, предъявляет жалобы на разрастание ткани в 4.6 зубе, боли и кровоточивость при приеме пищи. Объективно: на медиальной поверхности 4.6 зуба глубокая кариозная полость, заполненная грануляционной тканью, при зондировании образование кровоточит, болезненное.



1. Составьте план лечения.
2. Опишите возможные варианты восстановления зуба после эндодонтического лечения.
3. Опишите протокол ирригации.

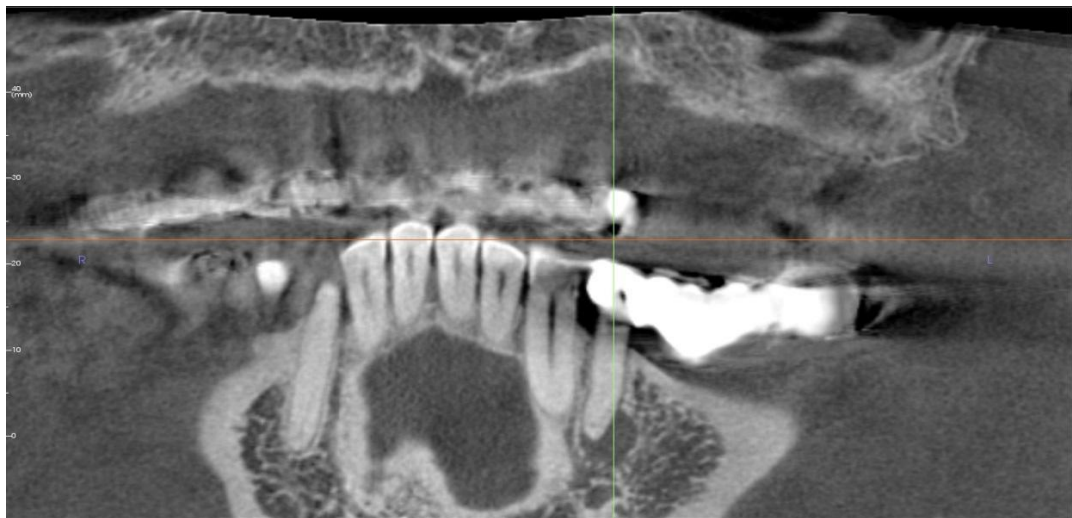
Больной К., 32 года, обратился с жалобами на кратковременные боли при приеме сладкой пищи, наличие кариозных полостей в зубах на верхней челюсти.



Анамнез: зубы ранее лечены по поводу кариеса, пломбы выпали около 3 месяцев назад.  
Объективно: на аппроксимально-дистальной поверхности 1.1, 2.1- глубокая кариозная полость. Полость зуба не вскрыта. Дно кариозной полости размягчено. Зондирование дна кариозной полости болезненно. Реакция на холодное кратковременная, болезненная. ЭОД - 6 мкА.

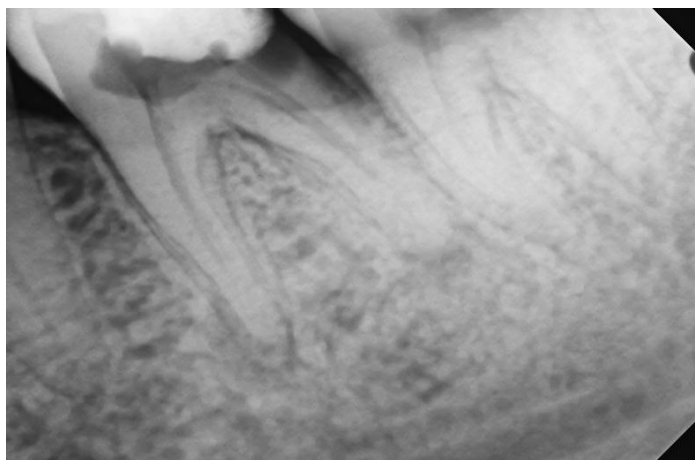
1. Составьте план лечения.
2. Опишите возможные варианты восстановления зуба.
3. Что такое контактный пункт и методика его восстановления.

Больной З., 37 лет, предъявляет жалобы на периодически возникающую боль в зубе под мостовидным протезом, боль усиливается при приеме пищи. В течение последних 2х суток боль усилилась. Объективно: 34-37- мостовидный протез, пальпация в области проекции верхушки 34 зуба болезненна, перкуссия слабо болезненна.



1. Составьте план лечения.
2. Опишите методику инструментальной обработки, обоснуйте выбор.
3. Опишите протокол ирригации.

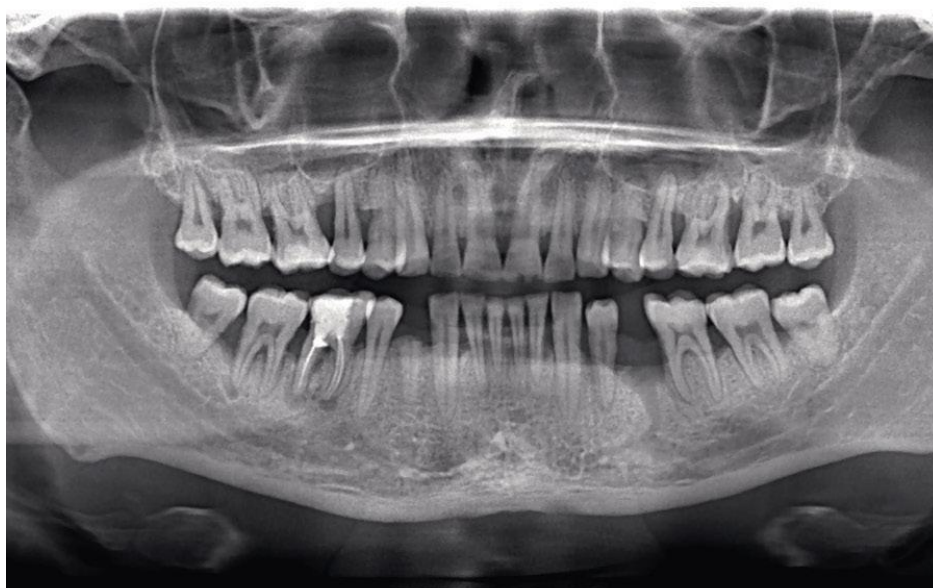Больной З., 37 лет, явился с целью продолжения лечения зуба З6 по поводу периодонтита. Из анамнеза: зуб 3 недели назад лечен по поводу острого периодонтита, в корневых каналах был оставлен дезинфектант, наложена герметическая повязка. Были даны рекомендации явиться через 3 дня и назначена антибиотикотерапия. Объективно: герметическая повязка частично сохранена, перкуссия безболезненна.



- 1.Предположите, дезинфектанты каких групп могли быть использованы.
- 2.Составьте план лечения.
- 3.Опишите методику инструментальной обработки, обоснуйте выбор.
- 4.Опишите протокол ирригации.

Больной Г., 28 лет, жалобы на подвижность зубов, кровоточивость десен при чистке зубов. Из анамнеза: жалобы данного характера появились в 18 лет. Объективно: подвижность зубов 2-3 степени, пародонтальные карманы 6-8 мм. Зубного налета не много, наддесневой зубной камень определяется в незначительном количестве.

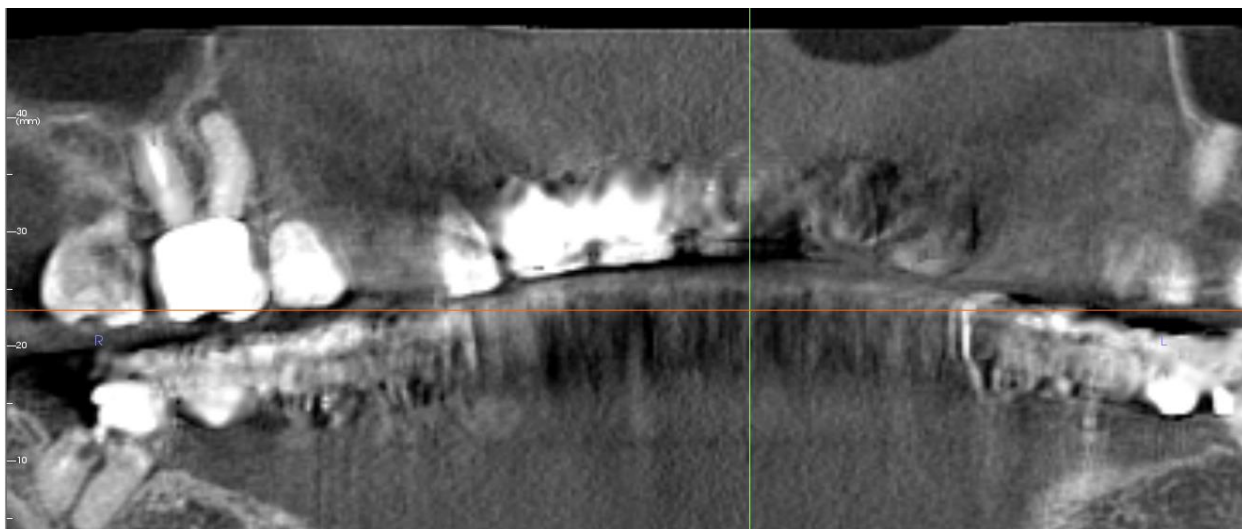
x



- 1.Составьте план лечения.
- 2.Дайте рекомендации по подбору индивидуальных средств и предметов гигиены.
- 3.Дайте прогноз заболевания.

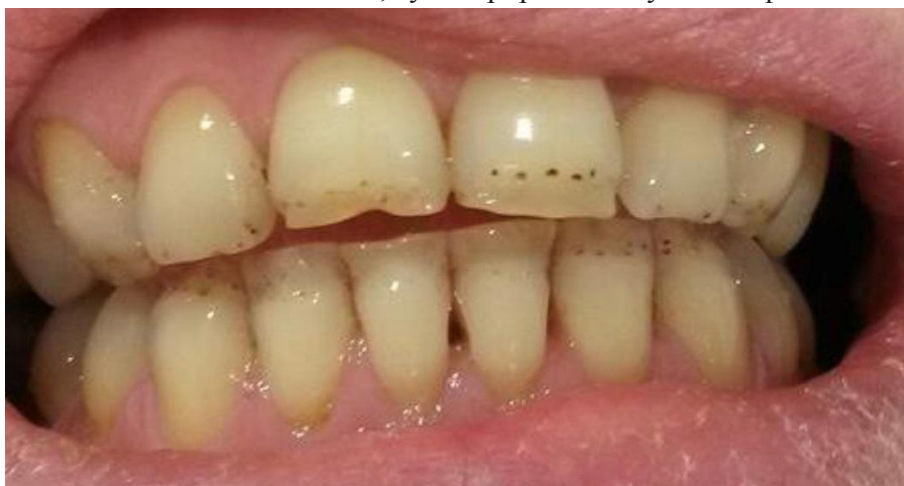

Больной Г., 27 лет, жалобы на периодически возникающую боль от горячего в зубе на верхней челюсти справа. Из анамнеза: зуб 16 ранее лечен. На РКТ обнаружен очаг деструкции костной ткани округлой формы диаметром 2 мм. Объективно: старая пломба, нарушение краевой адаптации реставрации.



1. Составьте план лечения.
2. Опишите методику инструментальной обработки, обоснуйте выбор.
3. Опишите протокол ирригации.

Больная С., 26 лет, жалобы на эстетический недостаток зубов. Из анамнеза: в детстве часто болела инфекционными заболеваниями, зубы прорезались уже с дефектами.



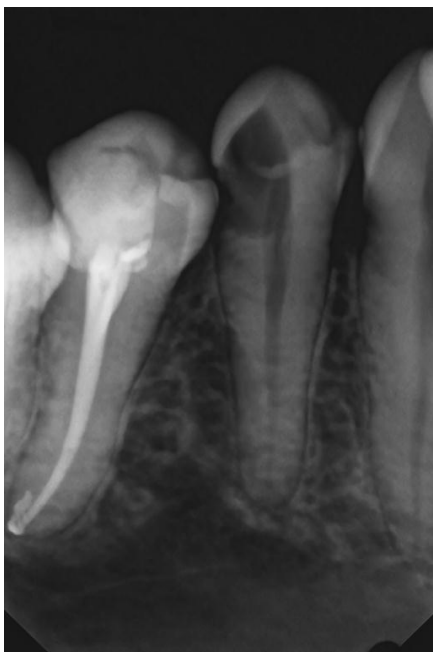1. Опишите возможные варианты восстановления эстетического вида зубов.
2. Дайте рекомендации по подбору индивидуальных средств и предметов гигиены.

Больная С., 26 лет, жалобы на периодические боли при жевании в зубе на нижней челюсти справа. Из анамнеза: зуб 47 ранее лечен по поводу хронического пульпита. Объективно: старая пломба, перкуссия слабо болезненна. На рентгенограмме очаг деструкции костной ткани с нечеткими контурами в области медиального корня. В процессе распломбирования корневого канала произошла перфорация стенки канала.



1. Составьте план лечения.
2. Опишите возможные варианты закрытия перфорации.
3. Опишите протокол ирригации. Дайте прогноз лечения.

Больная С., 26 лет, жалобы на периодические боли в зубе на нижней челюсти справа. Объективно: на дистальной поверхности зуба 44 глубокая кариозная полость, выполненная размягченным пигментированным дентином, сообщающаяся с полостью зуба.



1. Составьте план лечения.
2. Обоснуйте выбор силера.
3. Опишите протокол ирригации.

Больная С., 28 лет, жалобы на невозможность приема пищи, гнилостный запах изо рта. Из анамнеза: находилась на отдыхе в палатках, зубы чистила не регулярно и перенесла ОРВИ 2 недели назад. Объективно: обильный мягкий налет, десны кровоточат при зондировании, покрыты сероватым налетом.





1. Составьте план лечения.
2. Дайте рекомендации по подбору средств и предметов гигиены данной пациентке.

Больная С., 26 лет, жалобы на боль в зубе на верхней челюсти при приеме пищи. Из анамнеза: две недели назад ударились передними зубами, к врачу не обращалась, беспокоили кратковременные боли при жевании и от холодной пищи. Объективно: зуб изменен в цвете, холодовая проба безболезненна.



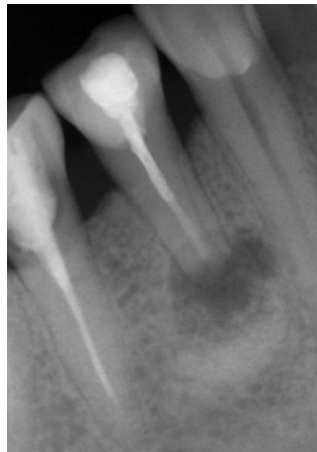1. Составьте план лечения.
2. Назовите причину изменения цвета зуба и варианты ее коррекции.

Больной Н., 56 лет, жалобы на периодические пульсирующие боли в зубе на нижней челюсти в переднем отделе. Объективно: зуб 41 изменен в цвете. В анамнезе имелась травма зубов при падении. Холодовая проба безболезненна. Проведено рентгенологическое обследование.



1. Составьте план лечения.
2. Опишите протокол ирригации.

Больной Н., 56 лет, жалобы на сильную боль в зубе на нижней челюсти справа, усиливающуюся при жевании. Объективно: зуб 44 ранее лечен по поводу хронического пульпита более 5 лет назад. Не беспокоил. Жалобы данного характера появились 2 суток назад. Проведено рентгенологическое обследование.



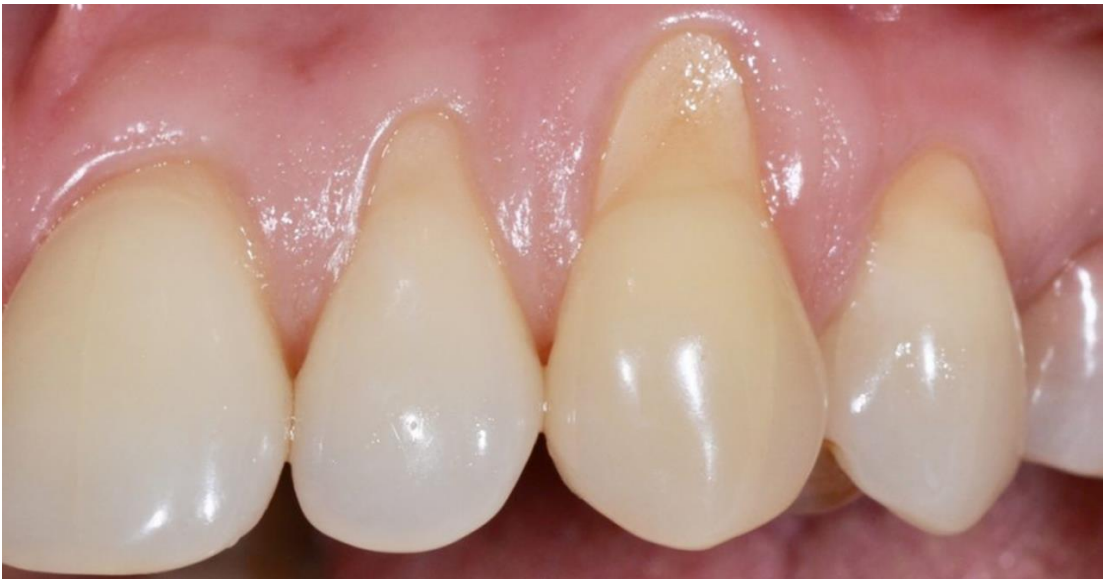1. Составьте план лечения.
2. Укажите пределы консервативной терапии периодонтитов.
3. Опишите протокол ирригации.

Больной Н., жалобы на откол части зуба, эстетический недостаток. Из анамнеза: Сутки назад упал, появились кратковременные боли от холодного и при приеме пищи. Объективно: 21- откол коронки, сообщения с полостью зуба нет, зондирование болезненно, перкуссия безболезненна. Часть зуба пациент принес с собой.



1. Составьте план лечения.
2. Предложите возможные варианты восстановления зуба.
3. Дайте рекомендации.

Больной Н., 27 лет, жалобы на повышенную чувствительность зубов на верхней челюсти при чистке зубов и приеме кислой пищи. Зубы чистит после каждого приема пищи.

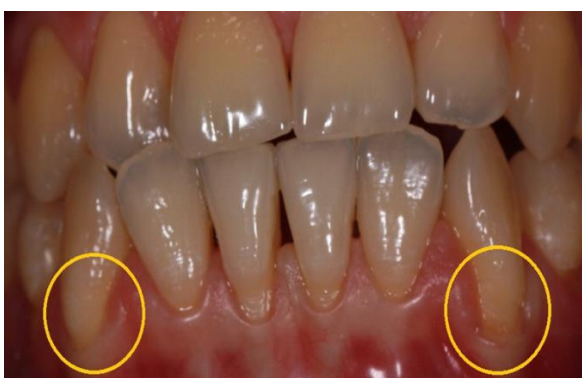

1. Составьте план лечения, укажите возможные причины возникновения данной патологии.
2. Дайте рекомендации по подбору средств и предметов гигиены в данной ситуации.

Больной Н., 27 лет, явился с жалобами на повышенную чувствительность зубов на нижней челюсти.

Проведено

Rg-исследование.



1. Составьте план лечения.

Пациент Ч. 28 лет обратился в клинику с жалобами на эстетический дефект в области фронтальных зубов, кратковременную, быстропроходящую боль при приеме сладкой или холодной пищи. В анамнезе ортодонтическое лечение с использованием несъемного аппарата.

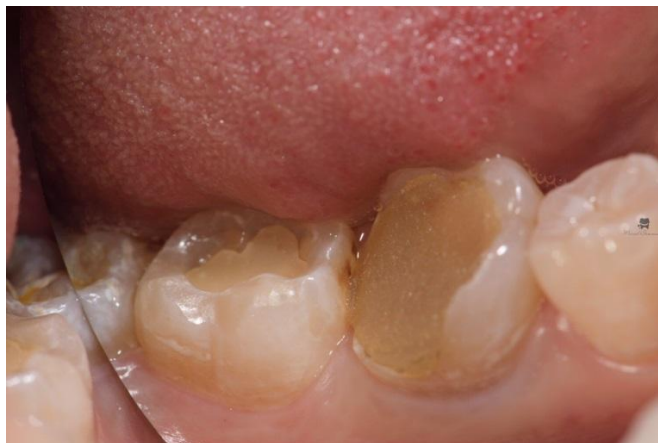

**Вопросы:**

1. Составьте план лечения.

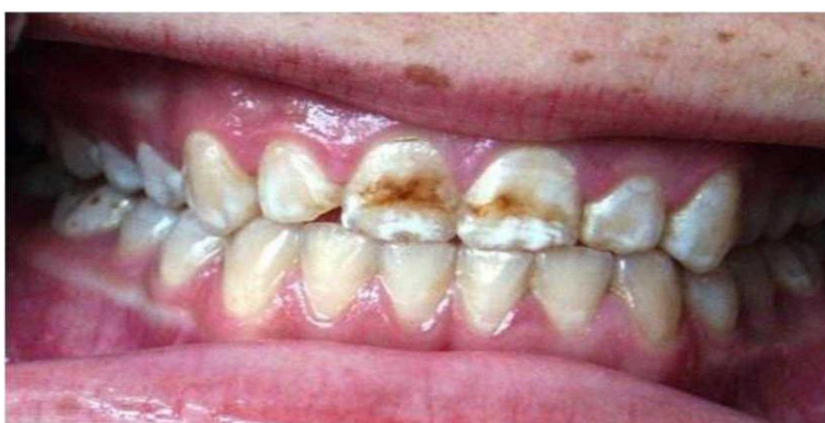

Больной Г., 35 лет, жалобы на сильные ноющие боли в зубе на нижней челюсти справа, усиливающиеся в ночное время. Из анамнеза: зуб лечен по поводу кариеса дентина 8 дней назад. В процессе лечения произошло вскрытие полости зуба, была наложена лечебная паста, поставлена герметическая повязка. Пациенту было рекомендовано явиться через 3 недели. Объективно: 46-герметическая повязка сохранена, перкуссия безболезненна, реакция на холодное резко болезненна.



1. Составьте план лечения.
2. Предложите возможные варианты восстановления зуба после эндодонтического лечения.

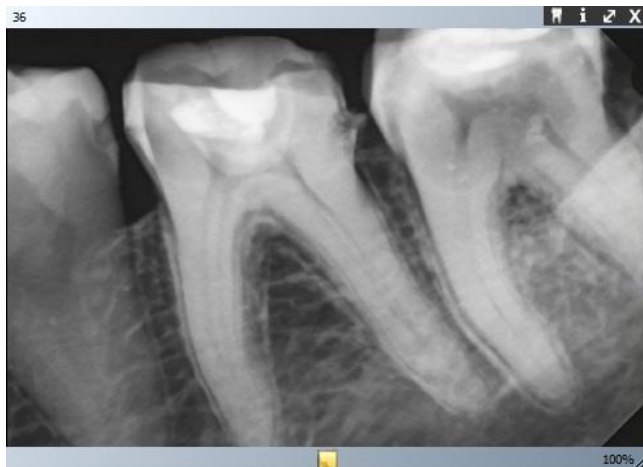В клинику обратилась пациентка Т. в возрасте 18 лет с жалобами на эстетические дефекты зубов. Со слов пациентки, постоянные зубы прорезались уже с пятнами. При внешнем осмотре: кожные покровы без видимой патологии. При осмотре полости рта: множественные меловидные пятна на всех поверхностях зубов, эмаль имеет матовый оттенок, на фоне которой на передней поверхности верхних центральных резцов отмечаются пигментированные пятна коричневого цвета.



### Вопросы:

1. Составьте план лечения.
2. Обоснуйте подбор индивидуальных средств гигиены полости рта при данной патологии.

Больной М., 28 лет, жалобы на сильные, приступообразные, ноющие боли в зубе на нижней челюсти слева. Из анамнеза: зуб ранее лечен по поводу кариеса дентина. Объективно: 36- обширная старая пломба на вестибулярной и жевательной поверхности, перкуссия безболезненна, реакция на холодное резко болезненна длительно.



1. Составьте план лечения.
2. Что такое контактный пункт? Опишите методику его восстановления.
3. Опишите протокол ирригации.

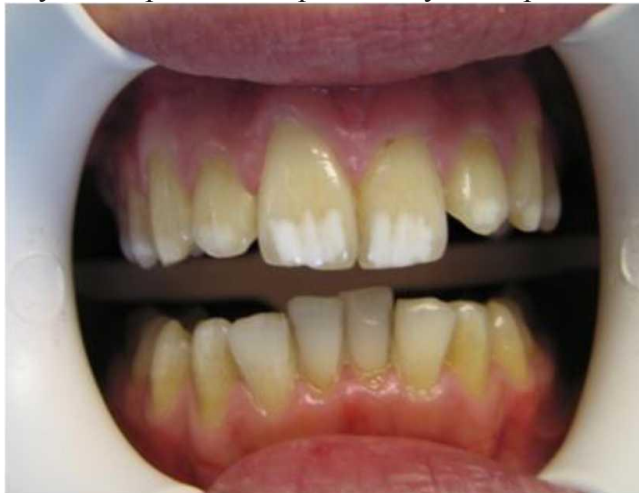Больной М., 28 лет, жалобы на сильные боли в зубе на нижней челюсти слева, усиливающиеся при жевании и накусывании на зуб. Из анамнеза: зуб ранее лечен по поводу кариеса дентина. Объективно: 36- обширная старая пломба на жевательной поверхности, рецидив кариеса под пломбой, перкуссия резко болезненна, реакция на холодное безболезненна. Проведено рентгенологическое обследование.



1. Составьте план лечения.
2. Опишите сроки диспансерного наблюдения.
3. Опишите протокол ирригации.



Пациент Г. 19 лет обратился в клинику с жалобами на эстетические дефекты зубов. Со слов пациента, постоянные зубы прорезались уже с пятнами. В анамнезе кариес раннего детского возраста. В течение жизни размеры, форма и цвет пятен не изменялись. При внешнем осмотре: кожные покровы без видимой патологии. При осмотре полости рта: пятна белого цвета, с чёткими границами и одинаковой величины в области режущего края симметричных зубов верхней челюсти.

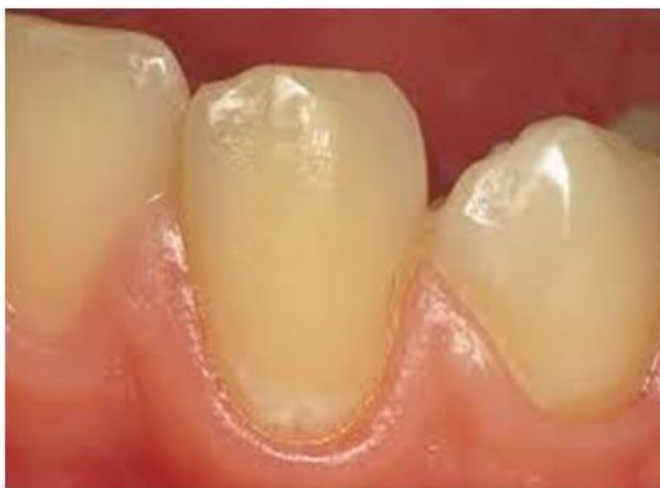

**Вопросы:**

1. Составьте план лечения.
2. Обоснуйте подбор индивидуальных средств гигиены полости рта при данной патологии.

Пациентка Д. 22 лет обратилась в клинику с целью профилактического осмотра. Жалоб не предъявляет.

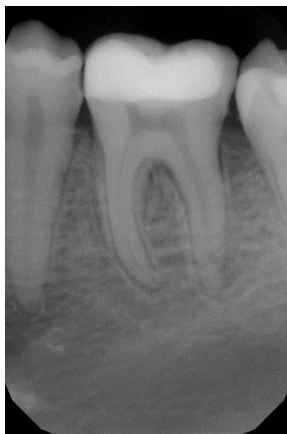Объективно: 3.3 зуб – на вестибулярной поверхности в пришеечной области определяется нечетко отграниченный участок серовато-белого цвета. Реакция на температурные раздражители незначительная, быстро проходящая после устранения раздражителя. Потери эпителиального прикрепления нет, в пришеечной области всех зубов определяется наличие мягкого зубного налета.



**Вопросы:**

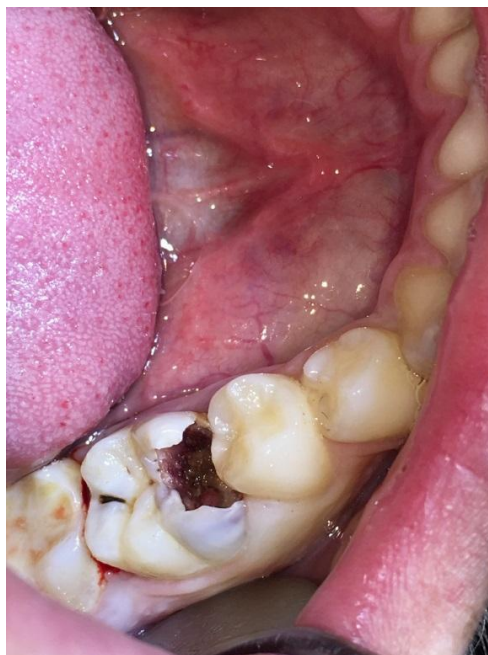1. Составьте план лечения.
2. Меры профилактики, рекомендованные в указанном случае.

Больной М., 27 лет, жалобы на сильную постоянную боль в зубе на нижней челюсти слева. Из анамнеза: зуб ранее лечен по поводу кариеса дентина. Объективно: 36- керамическая вкладка, перкуссия резко болезненна. Проведено рентгенологическое обследование.



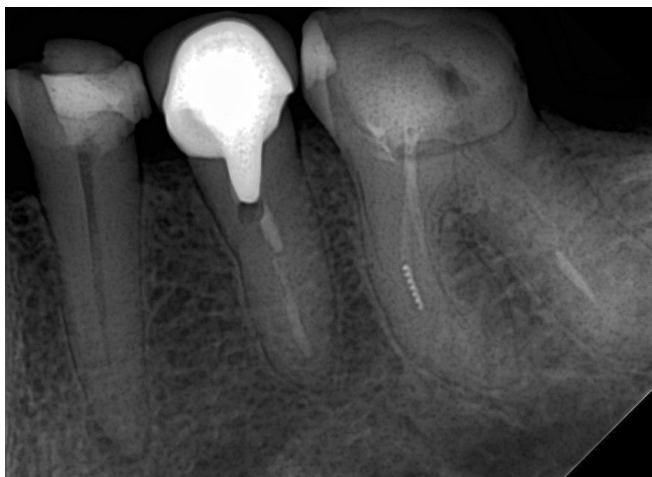1. Составьте план лечения.
2. Предложите возможные варианты восстановления зуба после эндодонтического лечения.
3. Опишите протокол ирригации.

Больная М., 35 лет, жалобы на наличие кариозной полости в зубе на нижней челюсти справа, застревание пищи. Объективно: 46- глубокая кариозная полость на медиальной поверхности, выполненная размягченным пигментированным дентином, зондирование болезненно в одной точке.



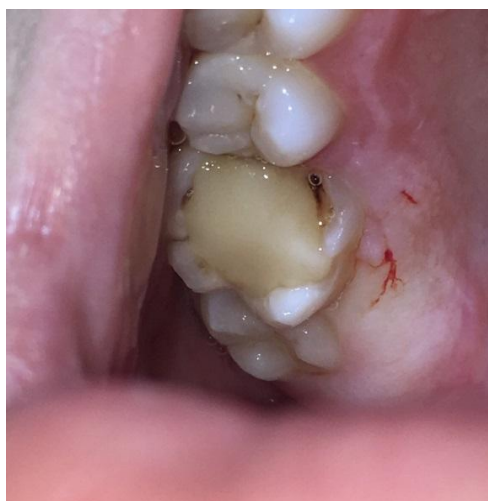1. Составьте план лечения.
2. Что такое контактный пункт? Опишите методику его восстановления.
3. Опишите протокол ирригации.

Больная М., 35 лет, жалобы на откол пломбы в зубе на нижней челюсти слева. Зуб ранее лечен по поводу хронического пульпита. Объективно: 36- старая реставрация, нарушение краевой адаптации пломбы, откол дистальной стенки коронки зуба, перкуссия безболезненна. Проведено рентгенологическое обследование.



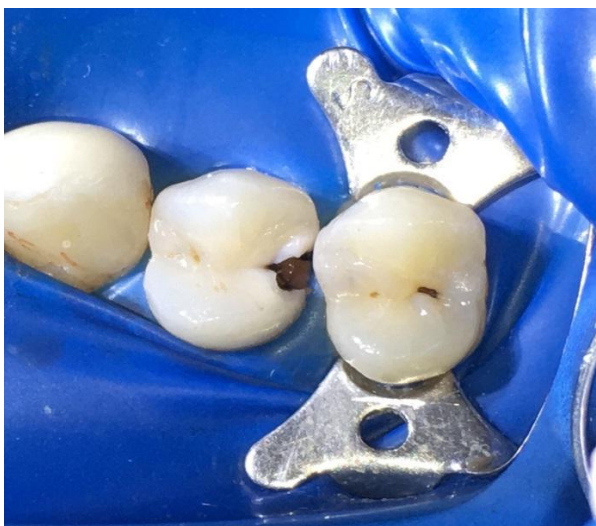1. Составьте план лечения.
2. Опишите возможные методики извлечения отломка инструмента.
3. Опишите протокол ирригации.

Больная М., 26 лет, жалобы на откол пломбы в зубе на верхней челюсти справа. Зуб ранее лечен по поводу кариеса дентина. Объективно: 16- старая реставрация, нарушение краевой адаптации пломбы, откол небной стенки коронки зуба, реакция на холодное болезненна длительно, перкуссия безболезненна.



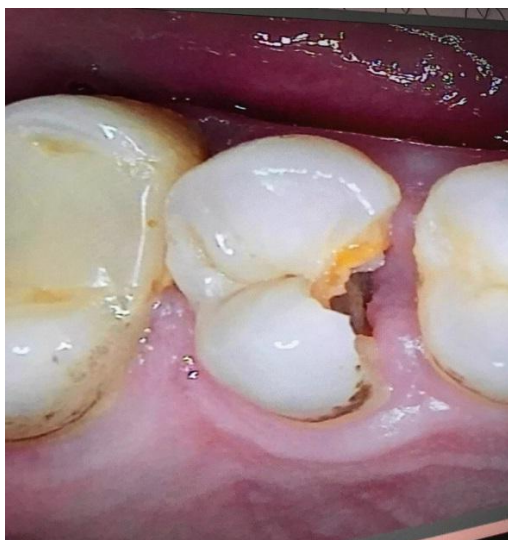1. Составьте план лечения.
2. Что такое контактный пункт? Опишите методику его восстановления.
3. Опишите протокол ирригации.

Больная М., 35 лет, жалобы на наличие кариозной полости в зубе на верхней челюсти слева, застревание пищи. Объективно: 24- глубокая кариозная полость на дистальной поверхности, выполненная размягченным пигментированным дентином, зондирование болезненно в одной точке.



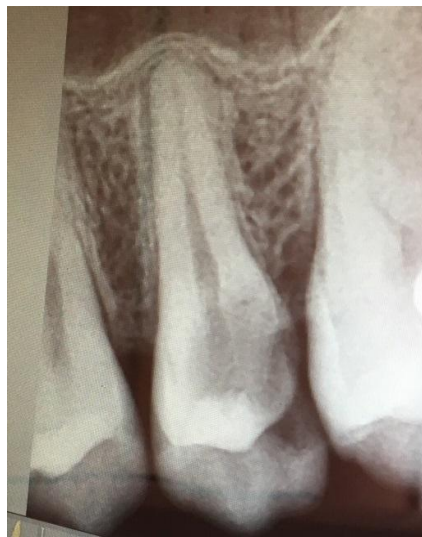1. Составьте план лечения.
2. Что такое контактный пункт? Опишите методику его восстановления.
3. Опишите протокол ирригации.

Больная М., 35 лет, жалобы на наличие кариозной полости в зубе на верхней челюсти справа, застревание пищи. Объективно: 15- глубокая кариозная полость на медиальной поверхности, выполненная размягченным пигментированным дентином, зондирование болезненно в одной точке.



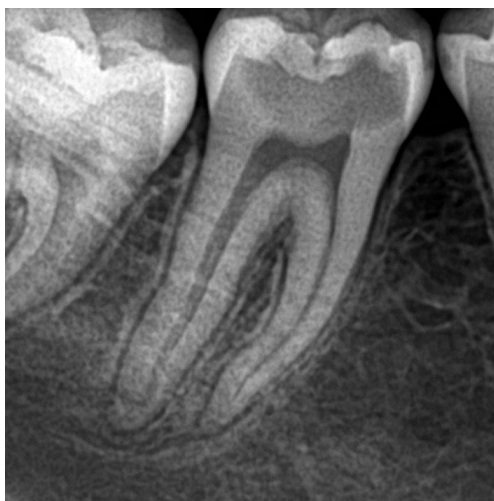
1. Составьте план лечения.
2. Что такое контактный пункт? Опишите методику его восстановления.
3. Опишите протокол ирригации.

Больная М., 35 лет, жалобы на застревание пищи в зубе на верхней челюсти слева, ноющую боль, усиливающуюся в ночное время. Жалобы данного характера беспокоят в течение 2 дней. Объективно: 25- глубокая кариозная полость на дистальной поверхности, выполненная размягченным пигментированным дентином, зондирование резко болезненно в одной точке.



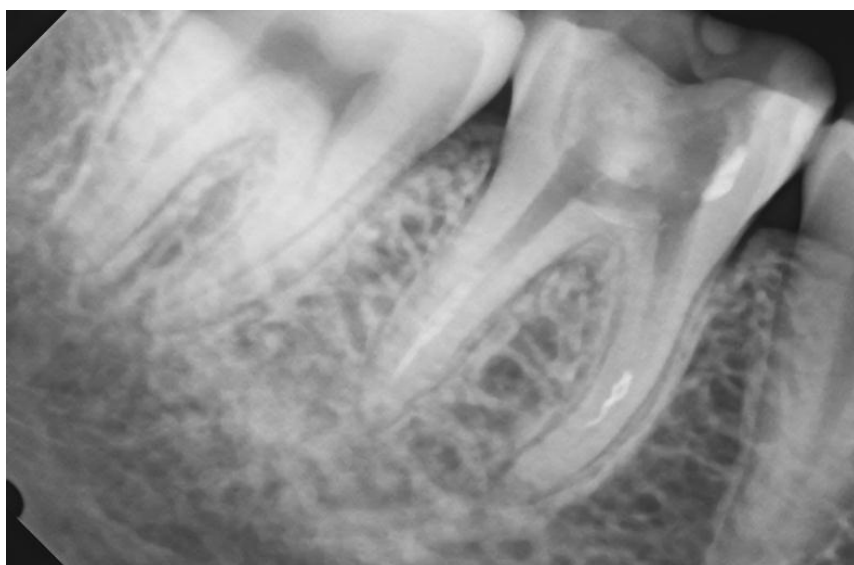
1. Составьте план лечения.
2. Что такое контактный пункт? Опишите методику его восстановления.
3. Опишите протокол ирригации.

Больная М., 37 лет, жалобы на периодические ноющие боли в зубе на нижней челюсти справа. Жалобы данного характера беспокоят в течение нескольких месяцев. Объективно: 47- кариозные фиссуры, при зондировании зонд застревает. Проведено рентгенологическое исследование.



1. Составьте план лечения.
2. Опишите протокол ирригации.

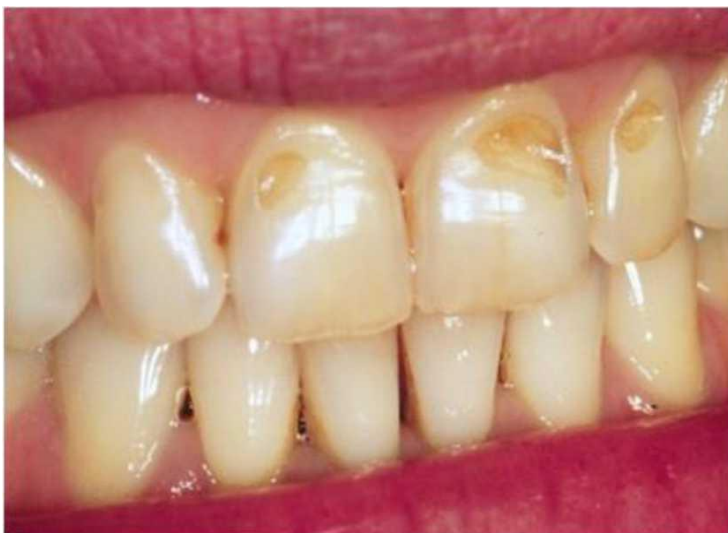Больная Д., 26 лет, жалобы на неудовлетворительное состояние пломбы в зубе на нижней челюсти справа. Жалобы данного характера беспокоят в течение нескольких месяцев. Объективно: 46- старая пломба, нарушение краевой адаптации, рецидив кариеса по границе пломбы. Проведено рентгенологическое исследование.



1. Составьте план лечения.
2. Опишите методику инструментации и извлечения отломка из корневого канала.

В клинику обратилась пациентка Т. 59 лет с жалобами на эстетические дефекты и выраженную чувствительность передних зубов верхней челюсти.





Анамнез: перенесённые и сопутствующие заболевания: хронический гастрит.

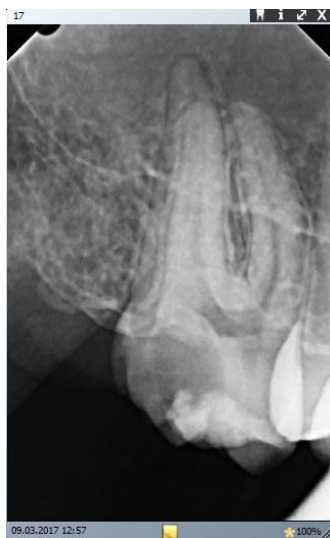При внешнем осмотре: кожные покровы без видимой патологии.

При осмотре полости рта: на вестибулярной поверхности 1.1, 2.1, 2.2 зубов - дефекты эмали и дентина.

### Вопросы:

1. Составьте план лечения.
2. Подберите индивидуальные средства гигиены полости рта при данной патологии.

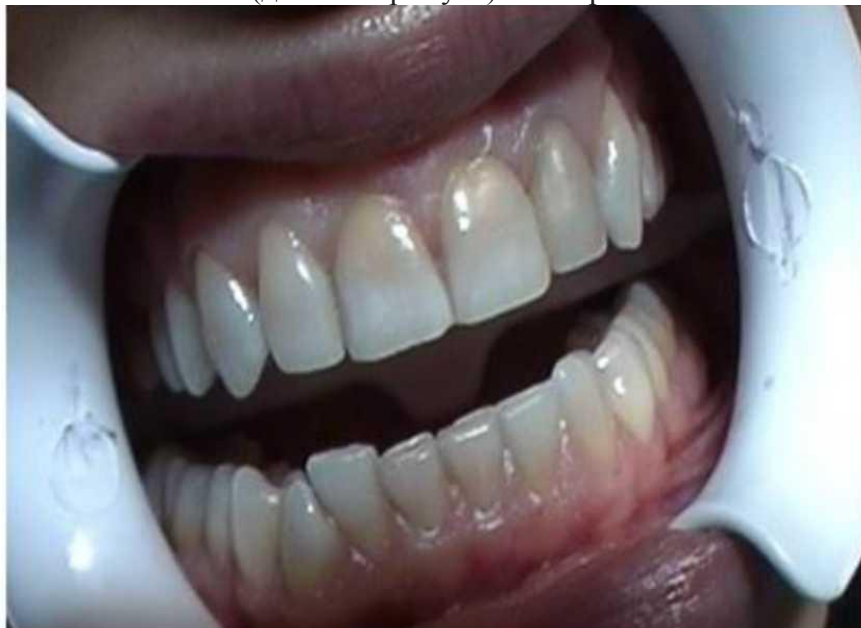Больная Д., 25 лет, жалобы на выпадение пломбы в зубе на верхней челюсти справа. Жалобы данного характера беспокоят в течение 3 дней, зуб ранее лечен по поводу кариеса дентина около 5 лет назад. Объективно: 16- кариозная полость на дистальной поверхности, выполненная размягченным дентином, реакция на холодное слабо болезненна, зондирование болезненно в одной точке. Проведено рентгенологическое исследование.



1. Составьте план лечения.
2. Опишите методику obturации корневых каналов, обоснуйте выбор силера.

Пациентка А. 37 лет обратилась в клинику с жалобами на тёмный цвет зубов. Со слов пациентки, постоянные зубы прорезались уже тёмного цвета. Она часто болела инфекционными заболеваниями в детстве ангинами. При внешнем осмотре: кожные покровы без видимой патологии.

При осмотре полости рта: равномерное серовато-коричневое окрашивание зубов верхней и нижней челюстей (до экватора зуба) без образования полосок. Прикус ортогнатический.



**Вопросы:**

1. Составьте план лечения.

**3) Типовые задания для оценивания результатов сформированности компетенции на уровне «Владеть»** (решать усложненные задачи на основе приобретенных знаний, умений и навыков, с их применением в нетипичных ситуациях, формируется в процессе практической деятельности):

***Практические задания:***

- Составьте и обоснуйте план лечебных мероприятий, сформулируйте показания и противопоказания к терапевтическому вмешательству;
- Определите объем консервативного лечения заболеваний зубов, пародонта и слизистой оболочки полости рта с учетом возраста, нарушений гомеостаза, характера и тяжести основного заболевания и сопутствующей патологии;

**ПК-6**

Способен к анализу и публичному представлению медицинской информации на основе доказательной медицины, к участию в проведении научных исследований, к внедрению новых методов и методик, направленных на охрану здоровья населения

**1) Типовые задания для оценивания результатов сформированности компетенции на уровне «Знать»** (воспроизводить и объяснять учебный материал с требуемой степенью научной точности и полноты):

– контрольные вопросы для индивидуального собеседования или письменной работы.

1. Структура научного исследования. Основные требования, предъявляемые к научно-исследовательской работе.
2. Понятие доказательной медицины.
3. Уровни доказательности в медицине.
4. Базовые статистические знания, необходимые для интерпретации данных по доказательной медицине
5. Анализ данных по доказательной медицине
6. Опыт реализации программ снижения вреда для профилактики заболеваний в России
7. Контролируемые клинические испытания
8. Рандомизированные клинические исследования - основа доказательной медицины
9. Источники информации по доказательной медицине

**2) Типовые задания для оценивания результатов сформированности компетенции на уровне «Уметь»** (решать типичные задачи на основе воспроизведения стандартных алгоритмов решения):

Ситуационные задачи:

**Задача №1.** По фрагменту статьи Basic Guide to Dental Sedation Nursing <http://medspecial.ru/forum/forum77/topic307/> ответьте на вопросы:

1. Что представляет собой приведенный фрагмент текста?
2. С какой целью абстракт пишется на английском языке, а не только на языке исследователей?

**Задача 2.** По фрагменту статьи Mepivacaine-Tramadol on the Success of Inferior Alveolar Nerve Block in Symptomatic Irreversible Pulpitis <http://www.druglib.com/trial/66/NCT02110966.html> ответьте на вопросы:

1. Какова цель этого исследования?
2. Какими характеристиками должны обладать группы больных, включенных в исследование?

**3) Типовые задания для оценивания результатов сформированности компетенции на уровне «Владеть»** (решать усложненные задачи на основе приобретенных знаний, умений и навыков, с их применением в нетипичных ситуациях, формируется в процессе практической деятельности):

**Практические задания:**

1. Написание обзора литературы по заданной тематике с последующей защитой перед группой
2. Произведите анализ представленных данных по заболеваемости среди группы обследованных

## ПК-7

Способен к проведению анализа медико-статистической информации, ведению медицинской документации, организации деятельности медицинского персонала, использует информационные технологии в профессиональной деятельности

**1) Типовые задания для оценивания результатов сформированности компетенции на уровне «Знать»** (воспроизводить и объяснять учебный материал с требуемой степенью научной точности и полноты):

– контрольные вопросы для индивидуального собеседования или письменной работы.

1. Типовые формы медицинской документации на стоматологическом приеме
2. Профессиональный стандарт “врач-стоматолог”. Должностные обязанности и права в соответствии с профессиональным стандартом
3. Требования и правила в получении информированного добровольного согласия пациента на диагностические и лечебные процедуры.
4. Организация работы младшего и среднего медицинского персонала в лечебно-профилактических учреждениях.
5. Виды, условия, формы, порядки оказания медицинской стоматологической помощи.

**2) Типовые задания для оценивания результатов сформированности компетенции на уровне «Уметь»** (решать типичные задачи на основе воспроизведения стандартных алгоритмов решения):

**Задача №1.** Вы - врач-стоматолог на терапевтическом приеме в государственной клинике. К Вам на прием пришел пациент, которому Вы выполнили следующие манипуляции: Прием (осмотр, консультация) врача-стоматолога-терапевта первичный, Инфильтрационная анестезия, Восстановление зуба пломбой с нарушением контактного пункта, II, III класс по Блеку с использованием материалов из фотополимеров, Избирательное полирование 1 зуба.

Рассчитайте УЕТ для заполнения формы №37/у-88 в соответствии с Классификатором стоматологических услуг.

**3) Типовые задания для оценивания результатов сформированности компетенции на уровне «Владеть»** (решать усложненные задачи на основе приобретенных знаний, умений и навыков, с их применением в нетипичных ситуациях, формируется в процессе практической деятельности):

### ***Практические задания:***

1. Заполните медицинскую карту стоматологического больного в соответствии с правилами оформления медицинской документации и результатами обследования пациента
2. Произведите заполнение форм №37/у-88 и №39/у-88 в соответствии с правилами оформления и выполненными манипуляциями.
3. Получите информированное добровольное согласие от пациента на проведение стоматологических манипуляций